

RESPONSABILITE CIVILE PROFESSIONNELLE

Rapport du Conseil médical du Sou Médical - Groupe MACSF sur l'exercice 2007

Dr Christian SICOT*

Principales abréviations	
AC	Arrêt Cardiaque
AG	Anesthésie Générale
ALR	Anesthésie Loco Régionale
AVC	Accident Vasculaire Cérébral
BPCO	Broncho Pneumopathie Chronique Obstructive
EVC	Etat Végétatif Chronique
IMC	Infirmitté Motrice Cérébrale
IMG	Interruption Médicale de Grossesse
PBH	Ponction Biopsie Hépatique
PD	Péridurale
PA	Pancréatite Aiguë
RA	Rachi Anesthésie
SFA	Souffrance Fœtale Aiguë
SPE (nerf)	Sciatique Poplitée Externe
SPI (nerf)	Sciatique Poplitée Interne
SSPI	Salle de Surveillance Post Interventionnelle
THS	Traitement Hormonal Substitutif de la ménopause
TS	Temps de Saignement

En 2007, le Sou Médical - Groupe MACSF a couvert en responsabilité civile professionnelle **290 852** sociétaires. Ceux-ci ont adressé **3 570** déclarations dont 154 concernant des dommages matériels. La sinistralité correspondante est de **1,23** déclarations pour 100 sociétaires, c'est-à-dire très proche de celle de 2006 (1.25).

Pour les **117 456** médecins sociétaires du Sou Médical - Groupe MACSF (toutes spécialités confondues et quel que soit le mode d'exercice, libéral ou salarié), le nombre de déclarations est de 2 150 dont **2 103** ayant trait à des dommages corporels et 47 à des dommages matériels. La sinistralité concernant les dommages corporels est de **1,79** pour 100 sociétaires médecins (toutes spécialités confondues et, quel que soit le mode d'exercice, libéral ou salarié) (2103/117456) (1,78 % en 2006). La sinistralité concernant les seuls médecins libéraux est de **2,66 %** (1835/68.903) (2,62 % en 2006).

* Secrétaire général, Le Sou Médical – Groupe MACSF
Président de l'Association « La Prévention Médicale »

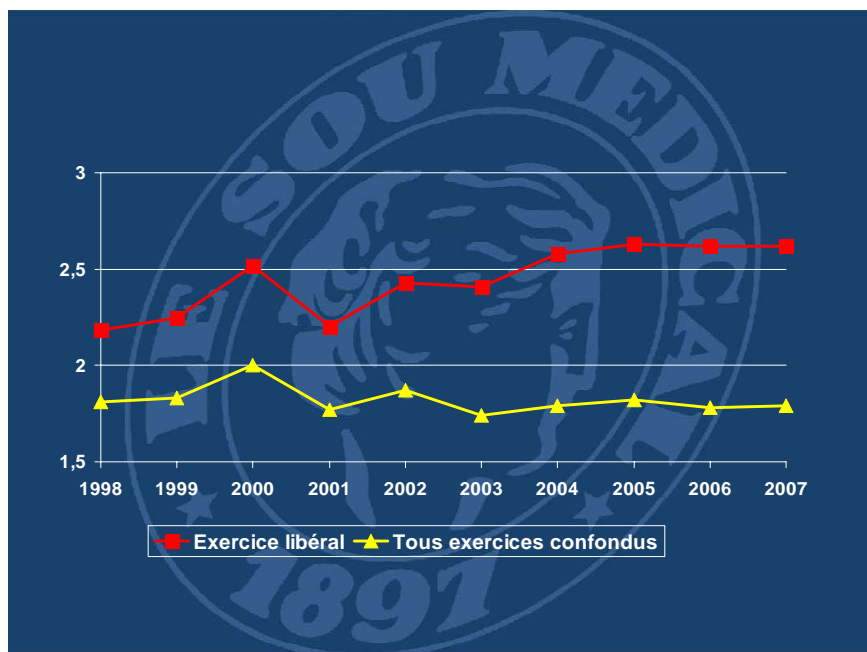


Figure 1 - Evolution de la sinistralité

Déclarations d'accidents corporels pour 100 sociétaires médecins (toutes spécialités confondues) (1997-2007).

Ces 2 103 déclarations d'accident corporel concernant des médecins ont fait l'objet de la part des malades ou de leur entourage de **142** plaintes pénales, **202** plaintes ordinales, **487** assignations en référé (civiles ou administratives), **806** réclamations (orales, écrites ou par mandataire) et de **439** saisines d'une Commission Régionale de Conciliation et d'Indemnisation (CRCI)¹, soit un total de 2076 demandes de personnes ayant fait part de leur insatisfaction² et de **52** déclarations de prudence de nos sociétaires médecins (2,5 % des déclarations) (3,7 % en 2006)³.

¹ Les CRCI ont été créées par la loi du 4 mars 2002 relative aux droits des malades et à la qualité du système de santé (art. L.1142-5 et suivants).

Voir : - Responsabilité, juin 2002, n° 6 : 24-35

- Responsabilité, décembre 2004, n° 16 : 24-35

² Le même dossier peut faire l'objet de plusieurs plaintes (ex : plainte pénale avec constitution de partie civile et plainte ordinale).

³ Ces chiffres ne prennent en compte que la déclaration initiale et il faut rappeler qu'une déclaration de prudence peut se transformer ultérieurement en une assignation en référé, voire en une plainte pénale et/ou ordinale.

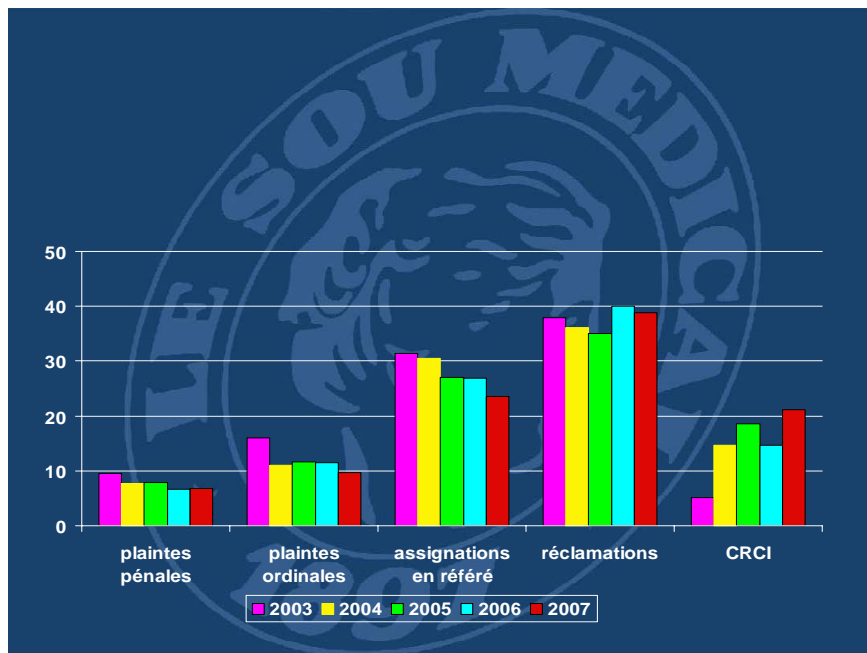


Figure 2 - Répartition des demandes de personnes insatisfaites (en %) concernant des médecins libéraux (1998-2007).

ANESTHÉSIE – RÉANIMATION

Les **5 041** sociétaires anesthésistes-réanimateurs du Sou Médical - Groupe MACSF ont adressé 239 déclarations dont **222** pour les seuls anesthésistes-réanimateurs libéraux soit une sinistralité de 19,9 % (222/1114) (17,2 % en 2006). Parmi elles, 18 plaintes pénales, 3 plaintes ordinales, 43 assignations en référé, 115 réclamations et 51 saisines d'une CRCI.

■ **85 bris dentaires** : 77 lors d'intubations (32 considérées comme difficiles dont 16 dépistées lors de la consultation pré-anesthésique), 4 au cours de l'utilisation d'un masque laryngé, 2 attribuées à la mise en place d'une canule oro-pharyngée, 2 à d'autres causes (cale dent, laryngoscopie). Dans plus de 10 % des cas, l'information sur le risque survenu n'a pas été donnée et/ou l'état antérieur n'a pas été évalué.

Par ailleurs, 4 autres atteintes ont été attribuées à une *intubation endotrachéale* : sténose trachéale (plainte 10 ans après les faits – imputabilité ?) ; dysphonie modérée et transitoire (3).

■ 25 déclarations concernent des accidents au cours (ou au décours immédiat) d'une **anesthésie générale** (AG) dont 10 attribués directement ou indirectement à cette technique :

- 1 lors de l'induction : choc anaphylactoïde à un curarisant (état végétatif chronique) (EVC).
- 3 en cours d'intervention : décès par collapsus irréversible chez un hypertendu lors de l'ablation d'une tumeur rétropéritonéale (phéochromocytome extra-rénal à l'histologie) ; hypoxie après débranchement accidentel du respirateur (séquelles

neuropsychiques modérées) ; fracture des deux têtes humérales (sismothérapie sous AG sans curarisation).

- *6 au réveil* (ou dans les premières 24 heures) : arrêt cardiaque (AC) brutal en SSPI (42 ans - cardiopathie hypertrophique méconnue - décès) ; bradycardie extrême en SSPI (3 ans - intervention pour phimosis - décès - mécanisme ?) ; AC lors du transfert bloc - SSPI après endoscopie digestive (59 ans - EVC) ; accident vasculaire cérébral (AVC) (3).

Au total, ces 10 accidents ont entraîné 3 décès, 2 EVC et des séquelles neuropsychiques lourdes chez un patient.

Par ailleurs :

- *Embolie gazeuse* (2) : 48 ans – coeliosystérectomie - décès ; 18 ans - reprise chirurgicale pour plaie méningée après cure de hernie discale - EVC.

- *Choc hémorragique* : 18 ans - cure de varicocèle par vidéo-chirurgie - décès.

- *Erreur de produit* : adrénaline 0,5 mg au lieu de lidocaïne lors de l'induction – HTA avec troubles du rythme et de la repolarisation – absence de séquelles.

- *Extravasation de produit anesthésique* : atteinte transitoire du nerf radial.

- *Thrombophlébite des veines du membre supérieur* (jusqu'à la sous-clavière) après pose par une infirmière en SSPI d'un brassard tensionnel sur le bras d'une malade ayant un lymphoedème chronique après curage ganglionnaire ancien.

- *Ulcération urétrale* après mise en place d'une sonde urinaire sous AG sans désactivation d'un sphincter artificiel - nécessité d'une sonde à demeure pendant plusieurs mois et de la mise en place chirurgicale d'un nouveau sphincter.

- *Paralysie du SPE* après chirurgie rachidienne attribuée à un déplacement secondaire d'une vis lombaire en raison d'une agitation importante du patient au réveil.

- *Brûlure du 2^{ème} degré* : enfant de 5 ans - intervention pour phimosis – utilisation du bistouri électrique après désinfection à l'Hibitane[®] alcoolique (chlorexidine digluconate).

- *Acidose lactique* nécessitant une hémodialyse post-opératoire : absence d'arrêt de la metformine chez un diabétique.

- *Urticairie généralisée* après antibioprophylaxie par bêta-lactamine (allergie connue).

Complication positionnelle (4) : atteinte des nerfs médian et cubital ; nerf médian ; SPE ; nerf sciatique. Dans ces 4 cas, l'imputabilité à la position est contestable.

■ 34 déclarations concernent des **anesthésies loco-régionales** (ALR).

- *Péridurale* (PD) : (3 lors d'accouchement) : arachnoïdite - paraparésie séquellaire ; douleurs locales résiduelles après un retrait difficile du cathéter.

- *PD et AG* : déficit S1 lors du retrait du cathéter.

- *PD thoracique et AG* (cure d'anévrisme de l'aorte) : paraplégie - imputabilité ?
- *Rachianesthésie (RA)* (10) : 91 ans - prothèse fémorale - décès à J6 - imputabilité ? ; méningite bactérienne (3) à Streptocoque oralis, Streptocoque mitis, Staphylocoque aureus ; paralysie sciatique (2 dont 1 bilatérale) ; paralysie du SPE ; céphalées persistantes après brèche dure-mérienne (blood - patch inefficace) ; bris d'aiguille (2 dont l'un lors d'une césarienne) - nécessité d'une extraction chirurgicale.
- *RA et PD combinées* : déficit L5/S1 chez un diabétique (imputabilité ?).
- *Bloc interscalénique* (5) : atteinte des nerfs médian et cubital ; nerf cubital ; nerf musculo-cutané (2) ; atelectasie pulmonaire rapportée à une paralysie diaphragmatique.
- *Bloc interscalénique et AG* : déficit sensitivo moteur diffus - notion ultérieure de vascularite.
- *Bloc axillaire* : atteinte des nerfs circonflexe et thoracique long.
- *Bloc huméral* (2) : douleur séquellaire au point d'injection.
- *Bloc tri-tronculaire* (sciatique, fémoral, obturateur) : atteinte du SPE et, à un moindre degré, du SPI.
- *Bloc crural* (2) : atteinte du nerf crural ; sepsis local (bloc analgésique).
- *Bi-bloc* (fémoral, sciatique) *et AG* : atteinte du nerf sciatique ; atteinte du SPE.
- *Bloc crural et AG* : atteinte du nerf crural.

■ 2 déclarations concernent la **consultation pré-anesthésique** dont 1 réclamation après un hématome pariétal au décours de la cure d'une hernie inguinale - TS allongé lors de la consultation pré-anesthésique - contrôle demandé mais non réalisé.

■ 45 **complications post-opératoires** dont 32 ayant entraîné la mort. Les plus fréquentes et les plus graves d'entre elles sont de nature septique (17 dont 11 décès par choc septique), notamment après péritonite par désunion anastomotique après colectomie (4), gangrène gazeuse après péritonite par perforation caecale après vidéo cure de hernie inguinale, sepsis après prothèse totale de hanche (PTH) (3), pneumopathie ou médiastinite post-opératoire (2). Les complications hémorragiques sont plus rares (5 cas dont 4 décès et une amputation du champ visuel) après hémorragie du post-partum, vidéo cure de hernie inguinale, fracture du col du fémur, lipoaspiration. Six décès sont la conséquence d'une embolie pulmonaire massive et 3 d'une inhalation bronchique. Deux sont attribués au retard de diagnostic d'une occlusion intestinale aiguë post-opératoire. Un autre est survenu chez une femme de 28 ans victime d'une plaie vésicale lors d'une césarienne puis d'une ligature des uretères lors de la réintervention pour suture, entraînant une anurie (mécanisme du décès non élucidé). Comme précédemment, les reproches portent essentiellement sur le retard de diagnostic de la complication (occlusion, péritonite,

anémie aiguë) parfois attribué à un défaut de surveillance, le délai de sa prise en charge, une fois qu'elle a été diagnostiquée, le refus de déplacement et des prescriptions faites par téléphone, le délai d'arrivée notamment pour césarienne (quadriplégie spastique chez un nouveau-né (retard de 55 minutes après réception de l'appel téléphonique), l'absence d'examens biologiques pré ou post-opératoires (notamment taux d'hémoglobine, glycémie ...) qui auraient pu faire prévoir certaines complications post-opératoires (choc hémorragique irréversible, coma hyperosmolaire diabétique). En cas de complication infectieuse, l'absence d'antibioprophylaxie, l'inadaptation ou l'insuffisance de surveillance de l'antibiothérapie (notamment en cas d'hypoacousie succédant à un traitement par aminoside) sont souvent soulignées. Ailleurs, une mauvaise gestion péri-opératoire des traitements anticoagulants antérieurs est reprochée : ischémie aiguë en post-opératoire immédiat entraînant l'amputation du membre inférieur après arrêt du Plavix® (clopidogrel bisulfate) 10 jours avant une chirurgie de l'épaule, hématome rénal et péri-rénal après lithotritie chez un patient traité par AVK au long cours. D'autres reproches concernent la prévention thrombo-embolique post-opératoire, dénonçant son absence ou son insuffisance en cas d'embolie pulmonaire ou son mauvais contrôle en cas d'hématome notamment compressif avec séquelles neurologiques (chirurgie de la hanche). Non exceptionnellement une mauvaise coordination de l'équipe opératoire, une organisation défaillante de la clinique - notamment du standard téléphonique - ou des difficultés de communication entre anesthésistes et chirurgiens sont mises en avant par les plaignants pour expliquer ces retards de diagnostic et/ou de prise en charge.

■ 23 déclarations où **la responsabilité de l'anesthésiste ne semble pas, a priori, engagée** : il s'agit notamment de souffrance fœtale aigue (SFA) (4 responsables de 3 décès et d'une infirmité motrice cérébrale) (IMC), de paralysie du plexus brachial liée à une dystocie des épaules, de complications chirurgicales (syndrome des loges après prothèse du genou ; lésion nerveuse après thyroïdectomie ou cure de syndrome du canal carpien ; AVC après endartériectomie carotidienne) et surtout d'infections nosocomiales du site opératoire sans retentissement systémique (5 dont 3 après chirurgie orthopédique).

■ 4 déclarations concernent une **activité de réanimation** : décès d'un polytraumatisé de 21 ans malgré des transfusions massives ; paraplégie après une PL hémorragique ; bris dentaire lors d'une intubation en extrême urgence (coma convulsif).
Plainte ordinaire pour propos désobligeants tenus par l'un de nos sociétaires à l'encontre d'un médecin généraliste ... qui l'avait mis en cause après le décès d'une enfant de quatre ans.

■ **Cathéter artériel radial** : syndrome des loges de l'avant-bras avec paralysie radiale séquellaire.

Chambre implantable pour chimiothérapie : malposition avec migration intra-aortique du cathéter nécessitant retrait et repositionnement.

Cathéter veineux central (3) : Arrachement accidentel méconnu – hémothorax - choc hypovolémique - décès ; malposition avec perfusion intra-pleurale – hypoxie - EVC - décès à 4 mois ; septicémie à S.aureus.

■ **Activité de régulation médicale (SAMU)** : enfant de 22 mois - appel pour toux sans fièvre - prescription de sirop anti tussif - 3 heures plus tard, accès fébrile suivie d'un AC - hospitalisation – pneumopathie à S.aureus – décès.

■ **Activité dans un centre de traitement de la douleur (3)** : *rachi-analgésie* par cathéter intrathécal : méningite purulente à J5. *Bloc analgésique épidural cervical* (douleurs cervicales et du bras gauche rebelles à tous traitements depuis 5 mois) : douleurs radiculaires du membre supérieur controlatéral. Réclamation après échec des *traitements prescrits pour une algodystrophie* survenue dans les suites du traitement chirurgical d'une épicondylite.

■ Mise en cause pour **contamination par le VHC (2)**.
Transfusions pour ménométrorragies (1985) : hépatite chronique fibrosante (1990).
Coloscopie (2006) : hépatite aiguë survenant 4 semaines plus tard.

■ **Traumatisme corporel** :
Chute de la table d'opération avant la réalisation d'une RA – pas de séquelle apparente - réalisation de la RA - absence de récupération post-opératoire du bloc neurologique - mise en évidence d'une fracture T7/T8 associée à une contusion médullaire - paraplégie séquellaire.

CHIRURGIE

Les **2 515** sociétaires chirurgiens du Sou Médical - Groupe MACSF ont adressé 304 déclarations dont **241** pour les seuls chirurgiens libéraux soit une sinistralité de 45,9 % (241/525) (49 % en 2006). Ces déclarations se répartissent en 116 pour la chirurgie générale et viscérale, 20 pour la neurochirurgie et 168 pour la chirurgie orthopédique. Parmi elles, 9 plaintes pénales, 8 plaintes ordinaires, 91 assignations en référé, 82 réclamations et 110 saisines d'une CRCI.

116 déclarations.

■ 5 déclarations concernent la **conduite diagnostique** de nos sociétaires dont méconnaissance d'une plaie du grêle (suicide par arme blanche) malgré une laparotomie exploratrice - réhospitalisation pour abcès sous phrénique ; non diagnostic d'un schwannome lors de l'exérèse d'une tumeur axillaire - paralysie radiale ; retard de diagnostic d'un syndrome des loges de l'avant-bras, secondaire à la purge d'un cathéter radial.

■ 22 déclarations contestent la **prise en charge, la surveillance ou le traitement** institués par nos sociétaires, notamment pour retard au transfert en neurochirurgie d'une malade atteinte d'une paraplégie flasque par abcès épidual postérieur (hospitalisée pour syndrome occlusif sur sigmoïdite diverticulaire) ; contestation de l'indication et/ou de l'exérèse chirurgicale : chirurgie pelvienne élargie pour tumeur du petit bassin qualifiée de cancéreuse en extemporané ; suites compliquées par de multiples fistules digestives et urinaires - diagnostic définitif d'actinomyose ; exérèse d'un polype utérin responsable d'importantes métrorragies chez une femme de 43 ans - reproche d'une stérilité secondaire ; circoncision pour névrome cicatriciel du frein préputial - accord donné simplement pour libération du frein. Attentisme lors de la prise en charge de cancer prostatique (2) ou colique - retard à la prescription d'un traitement complémentaire par radiothérapie ou chimiothérapie (dans un cas, plainte suscitée par les déclarations du médecin chimiothérapeute). Absence de déplacement – malade hospitalisé pour oligo anurie - conseil donné à l'urgentiste de pose d'une sonde urinaire – décès quelques heures plus tard.

Défaut d'information : décès par pancréatite aiguë (PA) après sphinctérotomie endoscopique conseillée par un de nos sociétaires ; cure de phimosis (enfant de 4 ans) (2) - réclamation de la mère (dans un cas séparée de son conjoint) se disant non informée de l'intervention. Problèmes relationnels.

Mais plusieurs de ces plaintes sont au minimum non fondées quand elles ne sont pas manifestement abusives.

■ Accidents médicamenteux (2) : Natulan[®] (procarbazine) (pour maladie de La Peyronie) : azoospermie avec stérilité définitive. Gentaline[®] (gentamicine) : atteinte rénale et vestibulaire - reproche de la non information sur les risques du traitement prescrit par un médecin généraliste (patiente néphrécotomisée suivie pour cancer utérin).

■ Complications positionnelles (3) : atteinte radiculaire *C8-D1* (chirurgie thyroïdienne) ; atteinte du SPE (chirurgie prostatique) ; syndrome des loges de la jambe (chirurgie colorectale).

■ Traumatisme corporel : douleurs rachidiennes attribuées à un traumatisme vertébral lors d'un *transfert sur brancard*, du bloc opératoire à la chambre d'hospitalisation.

■ **Activité d'expertise** : plainte pour non restitution d'un dossier médical contenu dans une sacoche ayant fait l'objet d'un vol.

■ **Activité d'interne** : plainte pénale après le décès d'un malade hospitalisé pour occlusion intestinale aiguë sur péritonite.

CHIRURGIE DIGESTIVE : 28 DECLARATIONS

■ 15 d'entre elles concernent la **vidéo-chirurgie** (2 décès).

Cholécystectomie (2 dont 1 décès) : perforation vésiculaire per-opératoire lors d'une cholécystite phlegmoneuse - fasciite nécrosante du flanc droit - décès ; plaie de la voie biliaire principale - conversion pour suture - paralysie radiale posturale - durée opératoire : 9 heures.

Gastroplastie par anneau (2) : grossesse autorisée par le chirurgien 5 ans après l'intervention - vomissements et SFA au cours du travail - nécrose gastrique nécessitant gastrectomie et gastroplastie tubulisée ; sepsis récidivant après changement de boîtier nécessitant l'ablation du matériel.

Intervention de Nissen : dysphagie et stase gastrique nécessitant réintervention.

Appendicectomie (2 dont 1 décès) : adolescente de 17 ans - plaie vasculaire - décès ; abcès péri-vésical.

Appendicectomie et caecostomie à la GIA : lâchage du moignon nécessitant réintervention (hémicolectomie droite avec double stomie).

Colectomie segmentaire pour sigmoïdite (6) : section de l'uretère - néphrectomie ultérieure - fistule urétérocolique ; perforation du grêle - oubli de compresse lors de la réintervention ; hémopéritoine post-opératoire nécessitant une réintervention pour hémostase ; névralgies post-opératoires dans le territoire du nerf abdomino-génital gauche ; anéjaculation.

Occlusion intestinale aiguë : perforation du grêle - conversion immédiate - abcès pelvien ultérieur.

■ 9 concernent la **chirurgie à « ciel ouvert »**.

Intervention de Toupet (récidive de hernie hiatale après Nissen) : plaie de la rate (splénectomie) et PA post-opératoire.

« *Sleeve - gastrectomie* » (réintervention pour « débricolage » secondaire à une gastroplastie) : fistule anastomotique.

Appendicectomie (2) : abcès post-opératoire récidivant nécessitant deux réinterventions ; corps étranger (lame) - ablation un an plus tard.

Colectomie segmentaire (3). Pour cancer : désunion anastomotique. Pour sigmoïdite (2) : abcès mésentérique post-opératoire ; éventration nécessitant une plastie pariétale un an plus tard.

Rétablissement de la continuité après chirurgie rectale : infection à Clostridium difficile.

Occlusion intestinale aiguë : plaie du grêle lors de la libération d'adhérences - suture - fistule post-opératoire - multiples complications et réinterventions.

■ **Proctologie (4) :**

Hémorroïdectomie (2) : occlusion post-opératoire - réintervention - agrafage non-conforme ; sténose anale et incontinence.

Cure de fistule anale : incontinence partielle.

Biopsie rectale (lichénification de la jonction ano-rectale) : hémorragie nécessitant une transfusion sanguine.

CHIRURGIE GYNECOLOGIQUE : 6 DECLARATIONS (1 DECES)

■ 2 d'entre elles concernent la **vidéochirurgie** :

Hystérectomie : péritonite par plaie du grêle - séquelles neuropsychiques après séjour prolongé en réanimation.

Exérèse d'un kyste ovarien : péritonite par perforation colique.

■ 4 concernent la chirurgie à **ciel ouvert** dont 1 décès :

Hystérectomie (3) : abcès pelvien récidivant - 3 réinterventions - décès ; lésion uretère - néphrectomie ultérieure ; fistule recto vaginale.

Cure de rectocèle après hystérectomie : hématome post-opératoire et douleurs abdominales séquellaires de mécanisme non élucidé.

CHIRURGIE UROLOGIQUE : 7 DECLARATIONS

■ 1 d'entre elles concerne la **vidéochirurgie** :

Prostatectomie totale : péritonite par perforation du grêle.

■ 6 concernent la **chirurgie à « ciel ouvert »** dont :

Néphrectomie : névralgies génito-fémorales (en fait préexistantes à l'intervention).

Cure d'incontinence urinaire associée à un prolapsus génital avec mise en place de bandelettes : infections urinaires à répétition avec épisodes de rétention vésicale.

Résection endoscopique de prostate : décès par AC en post-opératoire immédiat (mécanisme ?) - notion de transfusion per-opératoire.

Montée de sonde urétérale pour lithiase : décès post-opératoire (embolie pulmonaire ?) - plainte 10 ans après les faits.

CHIRURGIE PARIETALE : 10 DECLARATIONS (2 DECES)

■ 2 d'entre elles concernent la **vidéochirurgie** (2 décès).

Cure de hernie inguinale (1) : péritonite par perforation caecale - gangrène gazeuse - décès.

Cure d'événtration : fistule digestive par plaie du grêle - décès au 2^{ème} mois.

■ 8 concernent la **chirurgie à « ciel ouvert »**.

Cure de hernie inguinale (4) : atteinte du nerf fémorocutané (3 dont une associée à une atrophie testiculaire) ; oubli de compresse -

découverte fortuite 18 ans plus tard, lors d'une échographie prostatique.

Cure de hernie crurale : discret lymphocèle.

Cure d'éventration : résultat jugé non satisfaisant.

Dermolipectomie (2) : sepsis ; hématome minime du flanc droit.

CHIRURGIE THYROÏDIENNE : 1 DECLARATION

Thyroïdectomie: paralysie récurrentielle unilatérale.

CHIRURGIE MAMMAIRE : 3 DECLARATIONS

Réduction mammaire (2) : nécrose bilatérale et unilatérale du mamelon.

Mastectomie partielle avec curage ganglionnaire pour cancer bifocal : nécrose cutanée limitée.

CHIRURGIE VASCULAIRE : 15 DECLARATIONS (2 DECES)

■ Chirurgie artérielle (8 dont 2 décès) :

Cure d'anévrysme de l'aorte abdominale : décès (décompensation respiratoire d'une BPCO antérieure).

Endartériectomie carotidienne (2) : AVC post-opératoire.

Pontage aorto-bifémoral (3) : thromboses itératives nécessitant une amputation de cuisse (2) ; abcès du scarpa entraînant de multiples réinterventions.

Angioplastie iliaque ou fémorale avec mise en place d'un stent (2) : septicémie à S.aureus (décès) ; arrachement cutané étendu lors du retrait du pansement compressif.

■ Chirurgie veineuse (5) :

Cure de varices des membres inférieurs (3) : atteinte du nerf saphène externe ; volumineux hématome post-opératoire ; récurrence.

Pose d'une chambre implantable pour chimiothérapie (veine jugulaire externe) (2) : paralysie récurrentielle ; pneumothorax.

■ Autres (2) :

Vidéo sympathectomie lombaire : hématome par lésion d'une artère lombaire - état de choc - infarctus mésentérique - amputation du pied pour nécrose.

Cure d'un syndrome du défilé costo-claviculaire : atteinte du plexus brachial et réintervention pour exérèse complémentaire d'une portion de l'arc antérieur de la première côte.

CHIRURGIE PULMONAIRE : 1 DECLARATION

Lobectomie pour kyste bronchogénique intra parenchymateux : pleurésie purulente récidivante avec multiples complications viscérales.

CHIRURGIE CARDIAQUE : 6 DECLARATIONS (4 DECES)

Revascularisation coronarienne : médiastinite à S.aureus - réintervention - décès.

Revascularisation coronarienne associée à un remplacement valvulaire aortique : hémithorax (surdosage en anticoagulant) - sepsis - décès.

Remplacement d'une bioprothèse aortique désinsérée : AVC.

Cure de cardiopathie congénitale complexe (2) : décès per-opératoire de patients âgés de 12 et 16 ans.

Fermeture d'une communication inter-auriculaire par patch de Gore-tex® : héli-paralysie diaphragmatique (homme de 60 ans).

AUTRES CHIRURGIES (4) :

Exérèse d'un kyste pilonidal récidivé : douleurs névromateuses séquellaires avec anesthésie de la fesse.

Exérèse d'un mélanome dorsal : sepsis.

Exérèse de lipomes multiples (26) : sepsis.

Tentative d'exérèse d'une tuméfaction de l'épaule (3,5 x 1,5 cm) : échec - absence de marquage pré-opératoire.

Neurochirurgie

20 déclarations.

■ Chirurgie crânioencéphalique (2) :

Exérèse d'un adénome hypophysaire (2) : cécité droite associée à une hémianopsie latérale gauche ; troubles visuels bilatéraux avec hydrocéphalie nécessitant la mise en place d'une valve.

■ Chirurgie rachidienne (11) :

Cure de hernie discale cervicale avec compression médullaire : quadriplégie post-opératoire partiellement régressive.

Cure de hernie discale lombaire (9) : syndrome de la queue de cheval lors d'une réintervention pour récurrence au bout de 5 ans ; hématome à J5 en rapport avec une hypoplaquettose révélant une dengue ; sepsis après réintervention à J10 pour récurrence ; amélioration puis récurrence douloureuse - réintervention pour exérèse d'un volumineux fragment ayant migré ; erreur d'étage ; mauvais résultat allégué (3 avec, dans un cas, critique de l'indication par un autre neurochirurgien).

Cure de hernie discale lombaire associée à un rétrécissement foraminaux : fistule entre l'artère iliaque droite et la veine iliaque gauche.

■ Autres interventions (5) :

Cure de canal lombaire étroit (3) : syndrome de la queue de cheval par hématome post-opératoire (2) ; mauvais résultat allégué.

Cure d'angiome vertébral : fuite de ciment en épidual - douleurs neuropathiques - neurostimulation épidurale transitoirement efficace.

Chirurgie des nerfs périphériques : tuméfaction douloureuse de la face interne du bras gauche - découverte per-opératoire d'un schwannome - exérèse prudente mais paralysie totale du nerf médian.

■ **Accidents médicamenteux :**

Corticoïdes après cure de hernie discale lombaire : péritonite par perforation d'un diverticule sigmoïdien.

Chirurgie orthopédique

168 déclarations.

■ 4 d'entre elles contestent **la conduite diagnostique** de nos sociétaires dont absence de diagnostic d'une fracture de la coracoïde après un traumatisme de l'épaule, d'une luxation antéro-externe du cubitus et d'une fracture du pyramidal après un traumatisme du poignet (radiographie considérée comme normale) ; suspicion d'une ostéite devant une lésion ostéolytique du calcaneum chez un enfant de 11 mois - en fait, hémangiome capillaire.

■ 14 déclarations contestent **la prise en charge, la surveillance ou la conduite thérapeutique** préconisées par nos sociétaires notamment pour consolidation avec angulation importante d'une fracture traumatique de L1 ; non ablation d'un fragment métallique après plaie de la main vue à la 24^{ème} heure en l'absence de signes infectieux ou neurologiques - évolution vers un phlegmon avec séquelles neurologiques - AT de 3 ans chez un jeune mécanicien ; absence de prescription de rééducation après une immobilisation de trois semaines pour entorse de la cheville (plainte pénale !).

Problèmes relationnels.

Phlébite (2) dont l'une survenue malgré une prévention anti-thrombotique et la seconde après l'arrêt du traitement anticoagulant prescrit par l'urgentiste.

Non reprise d'un traitement par AVK au long cours après chirurgie du canal carpien - remarque faite par le cardiologue traitant en l'absence d'accident thrombotique.

Par ailleurs : décès en post-opératoire immédiat (3) par infarctus du myocarde (2) et AVC chez des patients ayant des facteurs de risque vasculaire importants ; surdité unilatérale au réveil imputée à l'AG ; RA : méningite purulente ; AG avec bloc crural analgésique (4) : paralysie crurale ; bloc interscalénique : déficit sensitivo-moteur pluri radiculaire du membre supérieur - dysfonctionnement post-opératoire du système d'injection (matéiovigilance).

■ **Arthroscopie (15) :**

Genou avec ou sans méniscectomie et/ou ligamentoplastie (10) : sepsis (3) ; dysesthésies dans le territoire du nerf saphène externe ; phlébite compliquée d'embolie pulmonaire ; mauvais résultat allégué (4) notamment en raison de douleurs et/ou d'un enraidissement séquellaires ; erreur de côté.

Epaule (2) : sepsis ; exérèse incomplète d'une volumineuse calcification nécessitant une reprise chirurgicale.

Coude (2) (pour synovectomie) : lésion du nerf médian ; (pour nettoyage articulaire d'un coude multi-opéré) : rupture d'une vis avec fragment osseux laissé en place.

Cheville (pour ablation d'un corps étranger métallique après ligamentoplastie ancienne) : atteinte du nerf tibial postérieur.

CHIRURGIE DU RACHIS : 12 DECLARATIONS

Cure de hernie discale cervicale (4) : tétraplégie (2) (décès ; séquelles neurologiques importantes) ; douleurs de désafférentation de l'hémicorps en dessous de la région mamelonnaire avec troubles sphinctériens et difficultés de la marche, attribuées à des lésions limitées des cordons postérieurs en regard de la zone opérée probablement dues à une ischémie médullaire ; paralysie récurrentielle.

Cure de hernie discale lombaire (6) : spondylodiscite (2) ; mauvais résultat allégué (4) (fibrose, récurrence) - dans un cas, mise en place d'un neurostimulateur transcutané à l'origine de sepsis itératifs nécessitant le retrait du matériel.

Autres interventions (2) :

Cure de spondylolisthésis L5/S1 : sepsis à S.aureus survenu 10 ans après l'intervention nécessitant une reprise chirurgicale et ultérieurement une arthrodeèse.

Reprise d'une arthrodeèse L4/L5 : sepsis à S.aureus.

CHIRURGIE DU MEMBRE SUPERIEUR :

36 DECLARATIONS

Epaule (8) :

Prothèse totale : détérioration après chute - changement prothétique - nouvelle chute - descellement prothétique et lésion osseuse - réintervention – échec.

Intervention pour rupture de la coiffe des rotateurs (3) : récurrence après AVP - sepsis ; récurrence spontanée (2) : réintervention avec ancrage osseux par agrafes au nickel - mobilité parfaite mais douleurs séquellaires faisant évoquer une allergie au nickel ; réintervention par un autre opérateur.

Stabilisation de luxation récidivante sous bloc interscalénique : paralysie du nerf musculo-cutané.

Fracture comminutive de la clavicule : ostéosynthèse avec « débricolage » à J5 - réintervention - sepsis itératif.

Fracture de la clavicule après échec du traitement orthopédique : ostéosynthèse suivie de sepsis.

Disjonction acromioclaviculaire : ostéosynthèse suivie de sepsis.

Humérus (1) :

Fracture du col : immobilisation par Mayo Clinic - paralysie du nerf sus scapulaire constatée au bout d'un mois.

Coude (5) :

Luxation : immobilisation avec récurrence à l'ablation du plâtre - ostéosynthèse suivie de sepsis.

Cure d'une pseudarthrose de l'olécrâne : mauvais résultat allégué.

Hygroma (2) : sepsis.

Neurolyse pour syndrome compressif du nerf cubital : douleurs persistantes.

Avant-bras (2) :

Ablation ostéosynthèse un an après fracture du cubitus et cure d'une hernie musculaire : syndrome de Volkmann par garrot interne - retard de diagnostic en raison de la prescription d'antalgiques.

Fracture de l'extrémité inférieure du radius (mise en place de broches) : algodystrophie.

Poignet (5) :

Intervention de Sauvé-Kapandji pour luxation radiocubitale inférieure avec lésion du ligament triangulaire : suites compliquées nécessitant 4 réinterventions avec algodystrophie et syndrome dépressif séquellaire.

Ostéosynthèse pour entorse grave : sepsis.

Arthrodèse pour impotence fonctionnelle douloureuse après plusieurs accidents : absence d'amélioration

Exérèse de kyste synovial (2) : atteinte de la branche sensitive du nerf radial avec algodystrophie ; raideur douloureuse.

Syndrome du canal carpien (3) :

Mauvais résultat allégué.

Main (12) dont :

Doigt à ressaut (2) : sepsis après infiltration ; mauvais résultat allégué après ténolyse du tendon fléchisseur.

Arthrodèse trapézo-métacarpienne pour rhizarthrose du pouce: mauvais résultat allégué.

Fracture de P1 du 5^{ème} doigt (ostéosynthèse par broche) : déplacement nécessitant réintervention.

Dystrophie unguéale (plastie matricielle du 4^{ème} doigt et excision du 5^{ème} doigt) : mauvais résultat allégué.

Suture après rupture du tendon fléchisseur profond du 5^{ème} doigt : mauvais résultat allégué.

Traitement d'un phlegmon de l'interphalangienne distale du 3^{ème} doigt : réintervention nécessaire.

Ténolyse pour ténosynovite du 3^{ème} doigt : erreur de tendon (4^{ème} doigt) avec algodystrophie.

Cure de maladie de Dupuytren (3) : sepsis ; mauvais résultat allégué (2).

CHIRURGIE DU MEMBRE INFÉRIEUR :

73 DECLARATIONS

Hanche (31) :

Prothèse de hanche (29) : sepsis (10) (6 lors de réintervention dont 2 après descellement, 1 après luxation, 1 après hématome lors de la reprise d'un traitement antiagrégant, 1 avec oubli de compresse) ; atteinte nerveuse (7) dont nerf sciatique (2), SPE (5 - dont 2 après changement de prothèse) ; mauvais résultat allégué (6) dont 3 pour inégalité de longueur et un pour ostéomes péri-prothétiques attribués à un hématome post-opératoire ; ischémie subaiguë du membre inférieur (antécédent de pontage aortobifémoral) responsable de séquelles neurologiques malgré un pontage suspubien ; changement de prothèse pour descellement (2 dont 1 décès par AC per opératoire chez un patient coronarien) et pour

impaction de la queue (mauvais résultat avec douleurs post opératoires) ; rupture spontanée (2), 3 et 6 ans après l'intervention initiale - dans un cas, assignation du fabricant puis du chirurgien pour défaut d'information et manque de vigilance.

Forage / curetage pour ostéonécrose débutante : sepsis (décès d'un homme de 30 ans par choc septique).

Ostéosynthèse pour fracture du col du fémur : déplacement secondaire nécessitant réintervention.

Fémur (2) :

Fracture diaphysaire : sepsis après ostéosynthèse - complications rénales - décès d'une femme de 79 ans ; cal vicieux après enclouage - deux réinterventions - mauvais résultat allégué.

Genou (19) :

Prothèse (13) : sepsis (4 dont 1 avec amputation au bout de six ans d'infections récidivantes et un autre compliquant une hémarthrose survenue après traitement anticoagulant pour phlébite) ; paralysie du SPE (3 dont 1 avec responsabilité potentiellement associée d'un bloc analgésique lombaire) ; mauvais résultat allégué (6) notamment pour douleurs et/ou algodystrophie avec deux changements précoces de prothèse (dans un cas, remplacement d'une prothèse unicompartimentale dégradée par une prothèse totale).

Ostéotomie de valgisation (2) : syndrome des loges - sepsis - paralysie du sciatique ; paralysie du SPE.

Transposition rotulienne (2) : sepsis ; reprise pour réaxation (ablation de vis).

Ligamentoplastie : mauvais résultat justifiant une réintervention – reproche lié à l'utilisation de ligament synthétique.

Fracture multifragmentaire de la rotule : sepsis après ostéosynthèse - deux réinterventions.

Jambe (1) :

Transposition du jambier antérieur pour pied tombant (séquelle d'une hémiplégie antérieure) : mauvais résultat allégué.

Cheville (4) :

Fracture ouverte : mauvais résultat allégué.

Entorse (3) : stabilisation chirurgicale (réfection du ligament latéral externe par réinsertion par trois fils d'acier de la malléole détachée) : mauvais résultat allégué ; immobilisation plâtrée ou par résine (2) : algodystrophie ... dont 1 plainte pénale.

Pied (16) :

Cure d'hallux valgus (12) : sepsis (4) ; paralysie SPE (rôle du garrot et/ou de l'ALR ?) ; déplacement ; mauvais résultat allégué (6 dont 2 après intervention de Scarf) pour déplacement secondaire nécessitant réintervention ou hypercorrection : fracture d'un métatarsien lors de la rééducation nécessitant réintervention.

Cure de pied varus et de pied rond : mauvais résultat allégué.

Cure d'une aponévrosite plantaire (maladie de Ledderhose) : échec.

Libération du nerf tibial postérieur au niveau du tunnel tarsien : échec (intervention datant de 1988 à laquelle le patient impute des phénomènes arthrosiques).

Intervention pour ongle incarné : sepsis.

CHIRURGIE PLASTIQUE, RECONSTRUCTRICE ET ESTHETIQUE

Les **120** chirurgiens plasticiens sociétaires du Sou Médical - Groupe MACSF ont adressé **14** déclarations dont 11 pour les seuls chirurgiens plasticiens libéraux soit une sinistralité de 19,3 % (11/57) (19 % en 2006). Parmi elles, 4 assignations en référé, 7 réclamations et 3 saisines d'une CRCI.

Chirurgie mammaire (7)

Chirurgie reconstructrice après exérèse d'un cancer du sein (2) : nécrose cutanée entraînant l'ablation de la prothèse ; résultat jugé non satisfaisant à l'origine de plusieurs réinterventions.

Pose de prothèse (3) : soudure des deux globes mammaires après le décollement des deux muscles pectoraux créant une loge commune - échec d'une réintervention ; résultat jugé non satisfaisant (2)

Chirurgie de réduction : résultat jugé non satisfaisant.

Abdominoplastie (2): désunion cicatricielle ; nécrose cutanée nécessitant une excision.

Dermolipoplastie avec lipoaspiration des flancs : petite zone de nécrose avec cicatrices disgracieuses ; asymétrie fessière.

Lifting cervico-facial : cicatrice inflammatoire au niveau du menton.

Rhinoplastie : brûlure d'une aile du nez

Traitement de rides par injection de Dermalive® (hydrogel acrylique) : nodule induré.

O B S T É T R I Q U E

Les **1 132** obstétriciens sociétaires du Sou Médical - Groupe MACSF ont adressé **77** déclarations dont 63 pour les seuls obstétriciens libéraux. Parmi elles, 5 plaintes pénales, 4 plaintes ordinaires, 33 assignations en référé, 14 réclamations et 18 saisines d'une CRCI.

■ 25 déclarations pour **mauvais suivi de la grossesse**.

Non dépistage échographique de malformation fœtale (12).

Syndrome polymalformatif (2) : syndrome d'Apert ; trisomie 18 (malformation décelée mais défaut de complaisance de la mère pour réaliser rapidement les examens nécessaires - décès peu de temps après la naissance) ; trisomie 21 (3 avec, dans un cas, refus de l'amniocentèse proposée) ; microcéphalie ; transposition des gros vaisseaux (2) : décès post-opératoire rapide ; cardiopathie complexe avec IMG à 35 SA (plainte pour diagnostic tardif) ; agénésie d'un membre supérieur avec malformation d'une main et pied varus diagnostiqués à 27 SA (plainte pour diagnostic tardif).

Dans les autres cas (13), menace d'accouchement prématuré à 27 SA - orientation vers un hôpital sans médicalisation du transfert - accouchement en cours de route - décès ; anomalies des dopplers utérins et possible retard de croissance - absence d'hospitalisation - mort in utero.

Syndrome polymalformatif (3) : grossesse gémellaire - retard de croissance diagnostiqué à 22 SA et confirmé à 28 SA chez un jumeau - refus de la patiente de se soumettre aux examens complémentaires nécessaires - naissance à 33 SA de deux enfants dont l'un porteur d'une délétion du chromosome 5 ; sérologie maternelle positive à cytomégalo virus évoquant une contamination récente - diagnostic d'un retard de croissance important à 32 SA - accouchement spontané à 34 SA, le lendemain de la confirmation des anomalies échographiques fœtales ; trisomie 18 diagnostiquée à la naissance : primipare et primigeste de 22 ans - déroulement clinique, biologique et échographique de la grossesse strictement normal.

Plaintes après le décès de fœtus (20 SA et enfant mort né) chez des femmes atteintes d'un déficit en protéine S : reproche de l'absence de traitement antiagrégant ; enfant atteint de mucoviscidose – reproche d'un défaut de conseil génétique – absence alléguée de recherche d'antécédents familiaux indirects ; enfant atteint de toxoplasmose congénitale : reproche d'une autorisation d'arrêt de la contraception orale trois mois après une toxoplasmose à manifestation clinique.

Assignment de deux médecins référents ayant récusé l'indication d'une amniocentèse chez une femme de 29 ans avec un triple test positif et une échographie techniquement insuffisante : trisomie 21 à la naissance.

Préjudice moral allégué pour annonce d'une sérologie positive pour le VHB (en fait sérologie négative).

Problèmes relationnels (2).

■ **Accidents maternels (18 dont 3 décès) :**

Avant l'accouchement (5 dont 3 décès) : stéatose aiguë gravidique - décès à 34 SA ; douleurs abdominales récidivantes à 32 SA aboutissant à un état de choc irréversible - probable rupture utérine compte tenu de deux myomectomies pour fibrome ; primipare de 43 ans - FIV - fissuration amniotique après amniocentèse - sepsis - IMG - hémorragie de la délivrance - décès ; non diagnostic de torsion d'un kyste de l'ovaire à 25 SA - diagnostic d'une gastroentérite aiguë - intervention 72 heures plus tard - évolution normale de la grossesse.

Lors de l'accouchement (2) : périnée « complet » - réparation immédiate ; plainte ordinaire pour « mauvais vécu » (fausse couche à 22 SA) - extraction manuelle du fœtus sans anesthésie ni sédation au lit de la patiente en l'absence de disponibilité du bloc obstétrical.

Au décours d'un accouchement par les voies naturelles (8) : rétention placentaire (2) (dans un cas curetage au bout de 7

semaines - infertilité ultérieure avec mise en évidence d'une synéchie cervico-isthmique) ; parésie avec douleurs et paresthésies des deux membres inférieurs (complication posturale) - accouchement d'une durée de 9 heures « en tailleur » ; fistule vésico-vaginale ; oubli d'une compresse lors de la suture d'une plaie vaginale ; incontinence anale d'origine neurogène (intégrité du sphincter anal) ; « impériosité » anale avec incontinence aux gaz ; cystocèle nécessitant une cure chirurgicale - reproche de la qualité des soins lors de l'accouchement d'un enfant de 5,5 kg. *Au décours de césarienne* (3) : hémopéritoine survenu lors de la sortie à J5 - malade sous anticoagulant pour phlébite à 38 SA - hémostase chirurgicale pour saignement actif au niveau du décollement vésico-utérin ; infection pariétale ; oubli de compresse nécessitant deux réinterventions.

■ **Accidents chez l'enfant (28) :**

Décès lors de l'accouchement ou peu de temps après (7), le plus souvent après SFA, procidence du cordon (3), infection fœto maternelle, rupture utérine, ...

Séquelles neurologiques graves (IMC) (8). Une SFA est en cause dans 6 cas dont toxémie gravidique (2), prématurité, rupture utérine. Dans un cas, il s'agissait d'une grossesse gémellaire avec décès d'un jumeau à la naissance et transfert du second pour hémorragie méningée en réanimation (faits remontant à 1978). Dans le dernier cas, l'hypothèse d'une SFA per-natale a été éliminée après la mise en évidence d'une maladie congénitale de l'élastine.

Les plaignants attribuent fréquemment ces accidents à une mauvaise surveillance de la grossesse ou du travail, à un refus de déplacement de l'obstétricien de garde, à des défauts de communication entre obstétricien ayant suivi la grossesse et obstétricien ayant réalisé l'accouchement ainsi qu'à une mauvaise organisation de la prise en charge des urgences obstétricales dans l'établissement.

Mort in utero (7) avec des plaintes contestant la prise en charge d'un diabète gestationnel (4) associé dans deux cas à une HTA gravidique. Dans un cas, la complication est imputée à une amniocentèse faite 15 jours auparavant.

Traumatismes obstétricaux (5) : hématome extradural avec embarrure pariétale (séquelles neuropsychiques) ; paralysie du plexus brachial (4 dont une avec fracture de la clavicule).

■ **Interruption volontaire de grossesse (3).**

Par aspiration : poursuite de la grossesse avec naissance d'un enfant normal.

Médicamenteuse : poursuite de la grossesse.

GYNÉCOLOGIE

61 déclarations. Parmi elles, 3 plaintes pénales, 11 plaintes ordinaires, 9 assignations en référé, 25 réclamations et 13 saisines d'une CRCI.

Gynécologie médicale

En dehors du suivi de grossesse, **41** déclarations.

■ 21 mettent en cause la **conduite diagnostique** de nos sociétaires pour absence ou retard de diagnostic de cancer du sein (13), de l'utérus (col, endomètre) (4), trompe, ovaire, maladie de Paget du mamelon (retard de 20 mois) ; salpingite aiguë.

■ 5 mettent en cause la **prise en charge, la surveillance ou le traitement** instaurés par nos sociétaires leur reprochant un refus de pratiquer un frottis cervico vaginal (dernier examen datant de 18 mois, normal) ; l'absence de prise en compte des résultats de plusieurs NFS prescrites pendant 4 ans dans le cadre de bilans hormonaux et qui étaient en faveur d'une leucémie lymphoïde chronique (décès en quelques semaines après acutisation) ; une information trop « optimiste » sur une possible régression d'un kyste de l'ovaire après prescription d'une contraception orale ; un « manque de tact » dans l'annonce d'un cancer du sein ; la survenue d'une grossesse sous Implanon® (Etonogestrel).

■ **Accidents médicamenteux (4) :**

Aspirine : choc anaphylactique (décès), *Traitement hormonal substitutif* de la ménopause : cancer du sein, *Contraception par implant* (Implanon®) (2) : difficulté de retrait.

■ **Dispositif intra-utérin (DIU)** (11) : migration extra utérine (9 avec dans un cas, perforation rectale nécessitant une ablation par cœliochirurgie au cours de laquelle est survenue une perforation d'une anse grêle responsable d'une péritonite) ; oubli d'ablation du précédent dispositif à l'occasion d'un changement (1).

Gynécologie chirurgicale

Réalisée par des gynécologues obstétriciens : **20** déclarations

■ **Non diagnostique d'une grossesse extra-utérine** (salpingectomie en urgence pour rupture trois semaines plus tard).

■ 6 déclarations concernent la **prise en charge ou la surveillance** instituées par nos sociétaires leur reprochant notamment un retard de plusieurs mois dans le traitement d'un cancer du sein ; l'absence d'exérèse d'un nodule mammaire lors d'une tumorectomie à l'origine d'une réintervention ; une salpingectomie bilatérale lors de l'exérèse d'un kyste de l'ovaire - plainte pour défaut d'information et de consentement.

■ 5 déclarations concernent la **chirurgie coelioscopique** dont :

Kystectomie ovarienne (3) : péritonite par plaie du côlon nécessitant plusieurs réinterventions ; plaie punctiforme du grêle ; hémopéritoine post-opératoire par plaie d'un vaisseau épigastrique. *Coelioscopie diagnostique* pour endométriose : plaie intestinale.

■ 6 déclarations concernent la **chirurgie « à ciel ouvert »** :

Hystérectomie élargie pour cancer : section de l'uretère.

Hystérectomie par voie basse (3) : péritonite postopératoire nécessitant réintervention ; section de l'uretère droit et ligature de l'uretère gauche ; oubli d'un champ opératoire - réintervention à J2.

Cure d'éventration : oubli de compresse.

■ **Hystérocopie pour myomectomie** (2) : plaie des vaisseaux iliaques (décès) ; mise en place d'un implant Essure® : brûlure cutanée.

MEDECINE GENERALE

Les **45 754** sociétaires généralistes (ou assimilés) du Sou Médical - Groupe MACSF ont adressé **440** déclarations dont 384 pour les seuls généralistes libéraux soit une sinistralité de 1,15 % (384/33314) (1,17 % en 2006). Parmi elles 48 plaintes pénales, 82 plaintes ordinaires, 106 assignations en référé, 118 réclamations et 79 saisines d'une CRCI.

CONDUITE DIAGNOSTIQUE : 97 DECLARATIONS

Ainsi, il leur est reproché d'avoir méconnu après divers *traumatismes* (9) : fracture du col huméral, du coude (clichés interprétés comme normaux par le radiologue), du scaphoïde (retard de deux mois), du bassin, du fémur ; fracture - luxation complexe de l'articulation tibio-tarsienne (retard de six semaines imputable au patient pour la réalisation de la radiographie prescrite - mal perforant plantaire associé – sepsis - amputation après deux ans de traitement) ; entorse grave de la cheville considérée comme bénigne avec ligamentoplastie ultérieure ; méconnaissance d'une section d'un tendon extenseur (2) (pouce, deuxième doigt) lors de la suture de plaies de la main.

D'autres plaintes concernent l'absence ou le retard diagnostique de *cancers* (30) : bronchique ou pulmonaire (6) ; sein (3) ; œsophage, estomac (3), colon (7), pancréas (2) ; vessie, prostate (2) ; ovaire ; cerveau (angle ponto cérébelleux) ; chondrosarcome ; leucémie à tricoleucocytes ; myélome. Certaines de ces mises en cause ne paraissent pas fondées car soit le diagnostic a été posé dans des délais normaux ou avec un retard minime ne pouvant justifier de préjudice, soit il s'agissait de cancers à évolution cliniquement asymptomatique et sans anomalie biologique ou radiologique, soit il s'agissait, à l'inverse, de cancers (pancréas) à évolution foudroyante. En revanche, dans certains cas, il existe un attentisme fautif, parfois pendant plusieurs années (par exemple ballonnement abdominal et flatulence traités de façon prolongée

symptomatiquement sans endoscopie digestive) ; absence de demande d'un avis spécialisé après la mise en évidence d'une prostate indurée avec élévation modérée du PSA ; absence de coloscopie (2) ou simple lavement baryté en cas d'hémorragie digestive basse de sang rouge ; absence de contrôle fibroscopique de la cicatrisation d'ulcérations gastriques - biopsie négative - comme recommandé par le gastroentérologue.

Affections cardiovasculaires (22) - *aiguës* (17). Infarctus du myocarde et coronarites aiguës (9 dont 7 décès) – à noter que dans la plupart des cas il existait des facteurs de risque vasculaire non pris en compte y compris, chez un malade, par deux cardiologues. Rupture d'anévrisme aortique thoracique : décès - malade adressé aux urgences d'un CHU mais non admis. Ischémie artérielle aiguë (3). Membre supérieur : diagnostic de névralgie cervico-brachiale chez une femme de 25 ans avec un tabagisme important et sous contraception orale - amputation de l'avant-bras. Membre inférieur (2) : thrombose de l'artère tibiale antérieure (diagnostic retenu d'ongle incarné) ; embolie au cours d'un accès paroxystique de fibrillation auriculaire. Phlébite (4) dont 1 avec décès par embolie pulmonaire (diagnostic retenu de tendinite) et 2 autres après éveinage et sclérothérapie.

- *subaiguës ou chroniques* (5) : endocardite d'Osler (3) dont décès et cécité par endophtalmie bilatérale ; hypertension artérielle pulmonaire ; artérite des membres inférieurs.

Affections neurologiques (9). AVC (3) dont l'un par dissection de l'artère vertébrale précédée de céphalées, troubles visuels et vomissements 48 heures avant la constitution d'une hémiplégie ; volumineux méningiome frontal (suivi pendant 3 ans pour migraines - diagnostic confirmé par un neurologue en CHU six mois avant la découverte de la tumeur cérébrale) ; syndrome de la queue de cheval (3) (malades suivis pour lombalgies - reproche d'un retard au transfert en neurochirurgie mais, dans un cas, la patiente avait refusé l'hospitalisation) ; schwannome intradural (paraplégie post-opératoire) ; tumeur intra médullaire T11-T12 révélée par une hypoesthésie de la cuisse - retard de deux mois.

Infections (7) : méningite bactérienne (2) : à pneumocoque - décès d'un enfant de 5 ans et à méningocoque : séquelles neurologiques chez un homme de 23 ans ; spondylodiscite (2) dont l'une au décours d'une chirurgie du rachis ; pneumopathie aiguë (enfant de 2 ans également examiné par un pédiatre) ; mononucléose infectieuse ; tuberculose pulmonaire.

Affections abdomino-pelviennes chirurgicales (9) : péritonite appendiculaire (5) (décès d'un garçon de 12 ans ; choc septique entraînant une tétraplégie séquellaire chez une femme de 58 ans) - ces 5 patients avaient consulté pour des troubles digestifs 24 heures à 8 jours avant le diagnostic opératoire ; péritonite par cholécystite

gangréneuse (retard de 48 heures) ; cholécystite aiguë lithiasique - suivie pendant plusieurs mois pour des douleurs abdominales nocturnes ; occlusion intestinale aiguë (décès d'un enfant de 8 ans - nécrose d'un diverticule de Meckel) ; volvulus du caecum - hémicoléctomie droite avec suites compliquées.

Divers (9). Maladie de Horton (cécité brutale) ; lithiase rénale (calcul enclavé responsable d'un choc septique avec nécrose des doigts et des orteils) ; rupture d'un kyste poplité (diagnostic de phlébite - traitement anticoagulant - hématome compressif responsable d'une atteinte du SPI) ; acidose diabétique (3) ; coma hyperosmolaire diabétique ; hyperadrénergisme (tumeur pré-carotidienne glomérique ou nerveuse - responsabilité partagée avec médecin hospitalier) ; épiphysiolyse.

Non dépistage de malformations fœtales en échographie (2) : agénésie du corps calleux méconnue à 22 SA mais reconnue à 33 SA avec IMG ; anomalies distales de l'avant-bras et de la main gauche diagnostiquées à 23 SA (plainte abusive pour retard de diagnostic).

TRAITEMENTS : 67 DECLARATIONS

■ 28 accidents médicamenteux.

Profénid[®] (kétoprofène) : insuffisance rénale (décès).

AINS (2) : perforation d'un ulcère duodénal ; purpura thrombopénique (imputabilité ?).

Kétum gel[®] (kétoprofène) : photosensibilisation (reproche d'un défaut d'information).

Vioxx[®] (Rofécocixib) : cardiopathie ischémique (imputabilité ?).

Corticoïdes (2) : diabète et HTA (prescription pendant 15 ans pour polyarthrite rhumatoïde - diagnostic remis en cause par spécialiste) ; cataracte (prescription pendant 4 ans à la dose de 20 mg/j pour cholangite sclérosante primitive et rectocolite hémorragique - reproche d'un défaut d'information).

Mégazone[®] (phénylbutazone) et *Pondocil*[®] (pivampicilline) : syndrome de Lyell (quasi - cécité chez un enfant âgé de 6 ans au moment des faits (1981).

Amoxicilline : choc anaphylactique (décès).

Pénicilline : choc anaphylactique (quasi cécité séquellaire).

Gentalline[®] (gentamycine) : insuffisance rénale.

Quinolone et Céphalosporine : colite à *Clostridium difficile* (colectomie subtotale).

Quinolone (2) : rupture partielle du tendon d'Achille ; tendinite.

Gardénal[®] (phénobarbital) : syndrome de Lyell.

Lithium : insuffisance rénale.

Stablon[®] (tianeptine) : hépatite cholestatite bénigne.

Evista[®] (raloxifène) : thrombose veineuse rétinienne entraînant une cécité - contre-indication alléguée en raison d'antécédents d'hémorragies rétinienne.

Roaccutane[®] (isotrétinoïne) : acné fulminante.

Vaccins (8) dont BCG (5) : abcès nécessitant un drainage chirurgical (3) dont 1 après une revaccination par erreur ; BCGite (réclamation 6 ans après les faits).

Vaccin contre l'hépatite B (3) : sclérose en plaques (imputabilité ?).

■ 39 complications de **traitements non médicamenteux** :

Infiltration épidurale pour lumbago : diplopie persistante par atteinte de la VI^{ème} paire crânienne précédée de nausées et de vomissements - efficacité partielle d'un blood - patch.

Ponction artérielle pour gaz du sang : faux anévrysme artériel radial.

Ponction d'un hygroma du genou : sepsis récidivant.

Test épicutané pour recherches d'allergie : réaction locale importante - reproche d'une absence de dilution du produit utilisé.

Sclérose de varices du membre inférieur : oedème douloureux au point d'injection.

Immobilisation plâtrée : fracture spiroïde du tibia survenue aux sports d'hiver chez un enfant de 13 ans - lésions cutanées et déplacement secondaire (J3) nécessitant ostéosynthèse trois semaines plus tard.

Accouchement (1977) : handicap psychomoteur à l'âge de 3-4 ans (dossier post-natal indiquant à J4 un état satisfaisant).

IVG par aspiration : poursuite de la grossesse (patiente mineure - plainte des parents).

DIU : infection pelvienne après un changement de dispositif nécessitant une laparotomie avec annexectomie gauche.

Contraception par implant [Implanon[®] (Etonogestrel)] : implantation douloureuse en IM - retrait difficile sous AG (deux tentatives).

Ostéopathie (2) : aggravation de la symptomatologie douloureuse après manipulation vertébrale.

Electrocoagulation de verrue plantaire : ostéoarthrite nécessitant une amputation de l'extrémité du doigt.

Mésothérapie (19) : infection à Mycobactérium chelonae (15 - accident sériel) ; infection à mycobactérie atypique (3 - accident sériel) ; infection à Acinetobacter.

Médecine morphologique et anti-âge (7). Laser dépilatoire (3) : lésions oculaires malgré une protection par coques métalliques ; brûlures ; phlébite superficielle au niveau du genou (imputabilité ?). Laser pour acné : mauvais résultat allégué.

Sclérothérapie de télangiectasies de la face : lésions cicatricielles avec dépression cutanée. Comblement de rides [Dermalive[®] (hydrogel acrylique)] (2) : réaction granulomateuse ; nodules nécessitant une intervention chirurgicale.

PRISE EN CHARGE OU SURVEILLANCE :

179 déclarations

Les plaintes (souvent pénales et/ou ordinales) semblent essentiellement déclenchées par un décès (36), le plus souvent brutal ou imprévu (notamment quelques heures après une consultation au cabinet médical ou une visite à domicile) ou

concernant un enfant (5) (1 jour - 5 ans) ou un adulte jeune (5) (22-30 ans). Dans d'autres cas, il s'agit de préjudices graves (5) : tétraplégie par épidurite ; AVC avec lourdes séquelles ; amputation du membre inférieur ; paralysie sciatique (compression par hernie discale).

Comme précédemment, les principales affections en cause sont des maladies cardiovasculaires (AC, coronarite, AVC), des maladies respiratoires (pneumopathie aiguë, BPCO), des syndromes abdominaux aigus mais les problèmes infectieux apparaissent au premier plan avec, comme les autres années, des complications septiques sévères notamment choc septique au cours d'une endométrite du post partum. Dans les cas où l'évolution a été particulièrement défavorable, le principal motif de plainte est l'absence ou tout ou moins le retard à l'hospitalisation, reproche que repoussent souvent nos sociétaires en argumentant que lors de leur intervention, ni l'interrogatoire, ni l'examen ne justifiaient une telle décision. Malheureusement, le dossier médical qu'ils ont rempli à cette occasion - notamment en cas de visite à domicile - est le plus souvent insuffisamment documenté pour confirmer leurs dires. En revanche, dans au moins trois cas, les médecins hospitaliers ont refusé d'hospitaliser des malades adressés par des généralistes pour appendicite aiguë (décès un mois après l'intervention pratiquée 5 jours plus tard au stade de péritonite) ou pour gastroentérite aiguë sévère chez une femme de 65 ans (décès à la 48^{ème} heure par troubles du rythme cardiaque liés à une hypokaliémie) ou pour traumatisme lombaire chez un patient traité par AVK (syndrome de la queue de cheval ultérieur). Dans un autre cas, c'est la famille qui avait refusé l'hospitalisation après un malaise chez un sujet âgé (décès 6 heures plus tard). Par ailleurs, l'évolution défavorable d'une endophtalmie succédant à une chirurgie de la cataracte a été imputée par une patiente à un problème de communication entre le chirurgien ophtalmologiste et son médecin traitant. De même, une amputation secondaire à la thrombose d'un stent iliofémoral est attribuée à un malentendu entre praticiens sur le relais HBPM - Plavix[®] (clopidogrel bisulfate) en post opératoire.

Les autres reproches portent sur l'absence de **prescription d'examens complémentaires** pour mettre en évidence une lithiase biliaire (douleurs attribuées pendant un an à une colopathie fonctionnelle) ; l'absence de mise en œuvre des recommandations des spécialistes : AVC cérébelleux révélant un volumineux neurinome de l'acoustique - scanographie cérébrale conseillée par l'ORL mais non réalisée ; anévrisme de l'artère sylvienne révélé par une perte de connaissance - consultation neurochirurgicale conseillée par un neurologue mais non réalisée - six ans plus tard, hémiparésie gauche liée à une augmentation de taille de l'anévrisme - embolisation ; non prescription des dosages d'alphafoetoprotéine et des échographies prévus par un

gastroentérologue pour dépister un cancer du foie chez un cirrhotique. Plusieurs patients reprochent également un **défaut de conseil** notamment en raison de la survenue d'une insuffisance rénale terminale chez un sujet de 20 ans suivi depuis l'âge de 5 ans - notion d'un reflux vésico-urétéral et de chiffres tensionnels élevés ; ou de la nécessité d'un pontage coronarien (suivi de décès) ou d'une amputation d'un membre inférieur chez des diabétiques, hypertension artérielle, dyslipidémie mais dont les médecins traitants n'avaient pas fait réaliser de bilan cardiovasculaire, néphrologique ou ophtalmologique ; ou après naissance d'un enfant atteint de trisomie 21 - dépistage sérologique non proposé ; ou pour absence d'information sur les critères d'autosurveillance pour dépister précocement un abcès du sein en cas d'allaitement.

Deux tendances déjà mentionnées en 2006 se sont confirmées en 2007. La première est la fréquence des mises en cause concernant **la prise en charge de sujets âgés et dépendants** notamment dans des établissements spécialisés. Il en est ainsi des réclamations émises à l'occasion de 7 décès chez des patients âgés de plus de 80 ans dont 2 âgés de plus de 95 ans, reprochant une absence de suivi, un retard à la prise de décision thérapeutique et même une déshumanisation de la conduite des médecins et des soignants envers ces patients. Un médecin gériatre, également directeur d'établissement, est même l'objet d'une plainte sérieuse (5 patients concernés) pour défaut de prise en charge et violences sur personnes vulnérables. La seconde tendance concerne les mises en cause de médecins généralistes lors d'**infections nosocomiales post-opératoires** (10). Il leur est notamment reproché un retard à la réhospitalisation et/ou la prescription d'une antibiothérapie à l'aveugle, l'évacuation d'un abcès sous cutané ou une ponction articulaire après pose d'une prothèse de genou, le défaut de signalement d'une rhinopharyngite traînante 4 jours avant une ménisectomie compliquée d'arthrite à streptocoque A. Comme précédemment, des soins locaux donnés à l'occasion de plaies succédant à divers traumatismes ont entraîné des mises en cause pour gangrène nécessitant une amputation (perte de substance du 2^{ème} doigt), ou pour exploration incomplète d'une plaie du cuir chevelu nécessitant une intervention chirurgicale, ou retard de cicatrisation justifiant des greffes par un chirurgien plasticien (plaies des jambes par ruade de cheval).

Dans d'autres cas, les reproches ont pour origine une mauvaise interprétation d'une sérologie considérée comme positive pour l'hépatite C (en fait négative) ; une erreur informatique (THS au lieu de contraception orale - grossesse 5 mois plus tard) ; une injection non-conforme (vaccin contre l'hépatite B au lieu de vaccin contre l'hépatite A).

De plus en plus de mises en cause dénoncent une **conduite thérapeutique contraire aux bonnes pratiques** dont :

Traitement anticoagulant (10). **Surdosage** : insuffisance rénale chronique - AVK pour fibrillation auriculaire - suspicion de phlébite - prescription d'Arixtra[®] (fondaparinux sodique) sans contrôle biologique - hématome rétropéritonéal - état de choc - décès - responsabilité partagée avec le cardiologue, association Aspirine, Plavix[®] (clopidogrel bisulfate) et AVK pour stent coronarien actif - ecchymose spontanée - hémorragie cérébelleuse - décès ; association Aspirine, Plavix[®] pour artérite des membres inférieurs : AVC hémorragique chez un malade hypertendu ayant un antécédent d'un accident identique ; AVK pour fibrillation auriculaire - AINS pour sciatique - syndrome hémorragique - retard d'hospitalisation - AVC - décès ; AVK pour valve mitrale - AINS pour lombalgie - hémorragie vestibulaire - surdité séquellaire ; AVK pour fibrillation auriculaire (2) - phlébite - remplacement AVK par HBPM puis reprise des AVK - hémorragie méningée ; prescription d'un INR sans en récupérer le résultat - INR à 12 - choc hémorragique - décès.

Accidents thrombotiques : intervention pour rupture du quadriceps - prévention antithrombotique insuffisante - phlébite - traitement curatif insuffisant - embolie pulmonaire - décès ; entorse bénigne du genou - attelle - antécédents de phlébite - absence de prévention antithrombotique - phlébite et embolie pulmonaire ; déficit en protéine S - phlébite - mise en cause pour mauvais suivi.

AINS (plaie infectée du 2^{ème} doigt) : amputation pour fasciite nécrosante.

Corticoïdes (voie générale et spray nasal) : hémorragie méningée lors d'une poussée hypertensive.

Collyre antibiotique et corticoïde (port de lentilles) : abcès cornéen nécessitant une greffe de membrane amniotique.

Durogesic[®] (fentanyl) dispositif transdermique à 75 µg/h (enfant de 6 ans) : coma entraînant une hospitalisation de 24 heures en réanimation.

Topalgic[®] (tramadol chlorhydrate) 50 R (3 gélules par jour chez une femme de 84 ans atteinte d'Alzheimer souffrant d'une coxarthrose invalidante douloureuse) : troubles de la conscience - OAP - décès.

TSH (antécédents familiaux de cancer du sein) : cancer du sein.

Polymédication : (19 lignes de prescription médicamenteuse sur l'ordonnance d'une femme de 91 ans) : aggravation de l'état de santé.

Absence de vaccination antipneumococcique après splénectomie.

Par ailleurs, un de nos sociétaires radié par l'Ordre National des Médecins (1998) pour non respect du Code de Déontologie pour « *ne pas avoir donné des soins consciencieux en s'aidant des méthodes scientifiques appropriées et en se gardant de tout remède illusoire* » après le décès d'une femme atteinte de cancer du sein et refusant toute thérapeutique reconnue, a également été condamné pénalement à une interdiction définitive d'exercer la médecine. Un autre de nos sociétaires est l'objet d'une plainte ordinaire pour avoir

prescrit un traitement « d'appoint » (*viscum album*) chez une malade refusant tout traitement complémentaire après une mastectomie pour cancer du sein et qui décèdera.

Dans d'autres cas, il s'agit de **problèmes relationnels** (7) : les patients se plaignant d'une absence de disponibilité pour une consultation en urgence ou une visite à domicile, d'une attente trop longue, d'un mauvais accueil voire d'un manque de compassion ou d'humanité et même de propos « injurieux ».

Toutefois plusieurs plaintes n'apparaissent pas justifiées en l'absence même de motif clairement explicité ou lorsque la responsabilité des faits incombe principalement au spécialiste - hospitalier ou non - auquel avait été adressé le patient ou encore lorsque l'évolution défavorable est la conséquence inéluctable de maladies graves et anciennes notamment chez des personnes d'un âge avancé.

Comme précédemment, dans un grand nombre de cas, les plaintes apparaissent abusives, en particulier lorsque des malades ou leurs proches mettent en cause la prise en charge médicale alors que l'évolution défavorable ou le décès est la conséquence attendue d'un mode de vie - notamment d'un alcoolisme chronique ou d'un tabagisme - que le malade a refusé d'abandonner. Sans oublier les plaintes ordinales dont la véritable cause est le refus de prescription d'un arrêt de travail en l'absence de motif le justifiant ou le refus de rédaction d'un certificat antidaté pour couvrir un emprunt. Un de nos sociétaires est même l'objet d'une plainte pénale pour avoir prescrit de la morphine à titre antalgique à un patient cancéreux, la famille contestant la validité du testament en raison des perturbations qu'aurait entraînées cette prescription sur la lucidité du malade.

AUTRES DECLARATIONS.

■ 3 plaintes concernent une **activité d'expertise** : contestation des conclusions de l'expert ; « brutalité » des manœuvres de l'expert lors de l'examen ; non dépôt du rapport par l'expert au motif que la provision pour honoraires ne lui avait pas été versée.

■ 6 de nos adhérents sont poursuivis (ou menacés de l'être) devant les juridictions pénales et/ou ordinales pour **non assistance à personne en danger**, habituellement pour avoir refusé de se déplacer. A noter que 5 patients dont un enfant de 5 ans sont décédés dans les heures ayant suivi l'appel de nos sociétaires. Par ailleurs, le chef de service d'un SAMU a signalé à l'Ordre des Médecins le refus de déplacement d'un médecin de garde qui avait estimé que, d'après les éléments qui lui étaient fournis téléphoniquement, le patient devait être d'emblée hospitalisé. En outre, une assignation est déposée à l'encontre d'un généraliste qui ne s'est pas déplacé après avoir été prévenu téléphoniquement par une malade paraplégique qu'elle avait chuté : fracture ouverte

du fémur diagnostiquée le lendemain - pseudarthrose septique - amputation - mise en cause de la responsabilité du généraliste par l'expert.

■ 4 déclarations concernent la rédaction de **certificats**, notamment pour coups et blessures (reproche d'un manque de modération dans l'estimation de l'ITT) et pour internement qualifié d'abusif.

■ 11 malades ont subi un **traumatisme corporel** en rendant visite à leur généraliste. Lors d'une *chute au cours d'un malaise vagal* (2 dont l'un en position assise) : traumatisme facial associé à un bris dentaire. *Chute en montant ou en descendant de la table d'examen* (4) dont fracture du col du fémur ; fracture luxation de la tête fémorale ; fracture du 5^{ème} doigt par écrasement. *Chute dans le cabinet médical* (3) : fracture luxation de l'épaule (escalier de trois marches séparant deux salles de soins) ; contusions multiples (trappe menant au sous-sol située dans le couloir menant à la salle d'attente et laissée ouverte par inadvertance) ; traumatisme du poignet et des genoux (effondrement d'un fauteuil). *Plaie par une aiguille souillée* de la gardienne de l'immeuble du cabinet médical.

■ 9 de nos sociétaires sont mis en cause dans le cadre d'une activité de **régulation médicale (SAMU)** pour avoir sous estimé la gravité de l'affection pour laquelle leur avis était sollicité. Il leur est ainsi reproché un retard d'intervention et surtout une inadaptation des secours (notamment l'absence d'ambulance médicalisée) ou des conseils inappropriés. Il s'en est suivi 5 décès par coronarite aiguë (3 dont 1 chez un coronarien connu), dissection aortique ou surdosage morphinique ainsi qu'un AVC après méconnaissance la veille d'un accident ischémique transitoire.

■ 54 déclarations concernent une activité **d'urgentiste**.

- 17 contestent la *conduite diagnostique* de nos sociétaires. Il leur est reproché le retard diagnostique d'une hypoglycémie chez une infirmière hospitalisée pour tentative de suicide par benzodiazépines mais ayant dissimulé la prise associée d'hypoglycémifiants - évolution vers un EVC ; la méconnaissance après divers traumatismes d'une fracture de L5 et de la malléole interne (accident de ski) ou de l'extrémité supérieure de l'humérus ; une infection du 5^{ème} doigt conduisant à une amputation (diagnostic de goutte retenue).

Par ailleurs, non diagnostic ou retard diagnostique d'AVC (prescription d'AINS chez une malade sous AVK et se plaignant de céphalées - surdosage en AVK - hémorragie cérébrale – décès) ; occlusion intestinale aiguë sur bride (2 décès) : femme de 44 ans ayant reçu des morphiniques pour calmer des douleurs abdominales ; femme de 86 ans non admise initialement et réhospitalisée cinq jours plus tard dans un tableau de péritonite ; appendicite aiguë (réhospitalisation pour péritonite 24 heures plus

tard) ; torsion d'un kyste de l'ovaire ; torsion du cordon spermatique (2) avec dans un cas responsabilité de l'urologue consulté ; pneumothorax (diagnostic d'infarctus du myocarde retenu - mise sous anticoagulant - hémithorax lors du drainage pleural) ; grossesse.

- 37 déclarations contestent *la surveillance ou le traitement* institués par nos sociétaires après des décès (5) survenus moins de 24 heures après une décision de non hospitalisation avec retour à domicile : enfant de six ans se plaignant d'une gêne respiratoire ; chute avec plaie du cuir chevelu ou de l'arcade sourcilière (2) avec dans un cas malade en état d'ébriété refusant de se laisser examiner ; douleurs abdominales non expliquées ; malaise au travail. Dans d'autres cas la non hospitalisation a été suivie de la survenue de graves complications notamment choc septique (2) dont un décès chez une femme traitée par chimiothérapie pour cancer. Par ailleurs, AVC massif quelques heures après une consultation non suivie d'hospitalisation pour un accident ischémique transitoire.

En outre, deux de nos sociétaires sont mis en cause : l'un à la suite du décès d'un homme de 31 ans quelques heures après une visite à son domicile (détresse respiratoire aiguë ?) et le second pour absence de déplacement et conseil d'appeler le SAMU - diagnostic de PA lors de l'hospitalisation.

Dans d'autres cas, il s'agit de malades décédés aux urgences (6) pour lesquels il est reproché une absence de prise en charge, de surveillance voire de traitement.

■ **Accidents de traitements non médicamenteux** (5) dont : *Immobilisation plâtrée*. Poignet (2) : syndrome des loges de l'avant-bras justifiant une aponévrotomie ; cal vicieux. Cheville : algodystrophie.

Suture d'une plaie du lobe de l'oreille : échec nécessitant une reprise chirurgicale.

Luxation - fracture du col chirurgical de l'humérus lors d'une *immobilisation en position de sécurité* pour crise comitiale.

ANATOMOPATHOLOGIE ET BIOLOGIE

10 déclarations, dont 1 plainte pénale, 4 assignations en référé, 4 réclamations et 1 saisine d'une CRCI.

■ **8 en anatomopathologie :**

Diagnostic erroné de malignité concernant des tumeurs du sein (3) sur des microbiopsies ou des biopsies extemporanées : diagnostic final retenu après mastectomie partielle de fibroadénome ou d'hyperplasie atypique bénigne ; une tumeur pelvienne lors de l'ablation d'un stérilet - hystérectomie totale avec résection et réimplantation des uretères - iléocoléctomie - résection du rectum - multiples réinterventions pour fistules digestives et urinaires : diagnostic final d'actinomyose qui avait été méconnu en

extemporané ; une adénopathie inguinale - diagnostic initial de lymphome non hodgkinien - mise en route rapide d'une chimiothérapie : relecture concluant à l'absence de prolifération lymphomateuse.

A noter, dans deux cas de cancer « in situ » diagnostiqués par ponction cytologique (sein, thyroïde), mise en cause pour erreur de diagnostic en l'absence de foyer cancéreux sur les pièces d'exérèse chirurgicale et malgré la confirmation du diagnostic de cancer lors de la relecture des lames cytologiques.

Par ailleurs, procédure pour diagnostic initial erroné de kyste osseux essentiel en raison du diagnostic finalement retenu de chondroblastome lors d'une récurrence avec fracture de la hanche.

■ 2 en **biologie** :

Plainte pénale après décès par paludisme transfusionnel - reproche de l'absence de recherche de paludisme par le médecin préleveur chez une donneuse de sang africaine affirmant ne pas revenir d'une zone impaludée.

Résultat faussement positif d'une sérologie VHB chez une femme enceinte.

CANCEROLOGIE

12 déclarations dont 1 plainte ordinale, 4 assignations en référé, 2 réclamations et 6 saisines d'une CRCI.

■ Dans 5 déclarations **la prise en charge, la surveillance ou le traitement** institué par notre sociétaire est contesté : retard de cinq mois dans l'indication de l'exérèse chirurgicale d'un cancer de l'ovaire récidivé - traitement initial par chimiothérapie sans préconiser de réduction chirurgicale de la tumeur ; radiothérapie jugée inutile en raison d'une erreur d'interprétation d'une IRM cérébrale. Mais certaines plaintes sont infondées voire abusives.

■ **Accidents thérapeutiques** (7) :

- *Radiothérapie* (3). Cancer de la prostate : nécrose extensive pelvienne (colon, vessie) - surdosage ? Cancer anal (curiethérapie intracanalair) : radionécrose locale. Cancer du sein (après refus d'une chirurgie d'exérèse) : fracture de la clavicule (imputabilité ?).

- *Médicamenteux* (3). Biphosphonates (pour métastases osseuses d'un cancer de la prostate) : ostéonécrose mandibulaire.

Chimiothérapie anticancéreuse (2) : pneumopathie hypoxémiant entrainant le décès - contestation du protocole ; extravasation.

- *Autre* (1). Chambre implantable pour chimiothérapie : endocardite à *S. aureus* avec multiples infarctus et abcès cérébraux - hémiplégié séquellaire.

CARDIOLOGIE

Les **3 118** sociétaires cardiologues du Sou Médical - Groupe MACSF ont adressé **60** déclarations dont 51 pour les seuls cardiologues libéraux soit une sinistralité de 2,43 % (51/2097) (2,2 % en 2006). Parmi elles 6 plaintes pénales, 8 plaintes ordinaires, 14 assignations en référé, 15 réclamations et 15 saisines d'une CRCI.

■ 4 d'entre elles concernent la **conduite diagnostique** de nos sociétaires pour méconnaissance d'une embolie post-opératoire et d'un coma par hypotonie plasmatique (association Fludex[®] (indapamide) et Deroxat[®] (paroxétine)) - diagnostic d'hémorragie méningée ; retard diagnostique (18 mois) du dysfonctionnement d'un stimulateur cardiaque.

Par ailleurs, diagnostic chez un nouveau né à J2 d'une communication interauriculaire - décès à J 13 dans un tableau d'insuffisance cardiaque globale avec mise en évidence d'une transposition des gros vaisseaux à l'autopsie.

■ 28 déclarations portent sur la **prise en charge, la surveillance ou le traitement** institué par nos sociétaires, la demande étant souvent motivée par l'évolution défavorable de la maladie, notamment décès (8). Les reproches formulés sont par exemple le conseil d'un transport non médicalisé pour hospitalisation après diagnostic d'un infarctus antérieur en voie de constitution ; d'un retard de la coronarographie (décès le matin de l'examen), d'un transfert en USIC ou de la chirurgie (dissection d'un anévrysme de l'aorte thoracique 24 heures avant la date prévue de l'intervention). Mais le plus souvent, le décès est en rapport avec l'évolution inéluctable d'une affection cardiaque très avancée (4).

A noter 1 plainte après la survenue d'un AVC (reproche de l'arrêt des AVK après un an de traitement pour phlébite compliquée d'embolie pulmonaire - patient de 74 ans avec antécédents de fibrillation auriculaire paroxystique) et une mise en cause pour une maladie d'Osler succédant à des soins dentaires sans antibiothérapie prophylactique chez un patient suivi pour insuffisance mitrale (responsabilité a priori du chirurgien dentiste à l'origine de l'assignation du cardiologue).

Dans d'autres cas les procédures font suite à des problèmes relationnels notamment à un manque d'écoute des praticiens mais, de nombreuses mises en cause apparaissent infondées voire abusives.

Comme précédemment, certains sociétaires sont mis en cause après avoir assuré la consultation préopératoire de malades victimes d'AC (4) ou d'état de choc lors d'interventions non cardiaques ayant entraîné leur décès (3 dont l'un lors d'une coloscopie), un EVC ou une amputation d'un membre inférieur.

Dans un cas il est reproché à l'un de nos sociétaires d'avoir posé une indication chirurgicale chez un malade de 73 ans atteint d'un rétrécissement aortique serré, décédé, en post opératoire. Dans 3 cas, nos sociétaires sont mis en cause pour avoir participé à la

réanimation de malades victimes de complications postopératoires (embolie pulmonaire, choc septique ou hémorragique) ayant entraîné le décès.

Assignment (à tort) d'un cardiologue responsable de la CEC lors de la survenue d'un état de choc per opératoire (dysfonctionnement du respirateur mis en mode ventilatoire « spontané » alors qu'il aurait du être en mode « contrôle »).

- Accidents médicamenteux (2) :

Statine: myalgies.

Temerit[®] (nébivolol) : dyspnée asthmatiforme (antécédent de lobectomie pour bronchectasies).

- 3 plaintes évoquent des **conduites non conformes aux bonnes pratiques**, dans la gestion de traitements anticoagulants.

Absence de reprise d'un traitement antérieur par AVK après coronarographie ou pose de stimulateur cardiaque (2) : AVC.

Interruption d'un traitement par aspirine (antécédent d'infarctus du myocarde) pour chirurgie inguinale - *intervention différée par le chirurgien sans reprise du traitement antiagrégant* : AVC.

■ Accidents d'explorations à visée diagnostique ou thérapeutique (19).

Angioplastie coronarienne (6). Avec mise en place de stent (4) : dissection artérielle (décès) ; perforation (par migration anormale d'un ballonnet lors de la pose du stent et d'une inflation avec deux ballons en kissing) (décès) ; endocardite aortique nécessitant un remplacement valvulaire ; désinsertion du stent (guide bloqué dans le stent) : pontage en urgence. Sans mise en place de stent (2) : choc cardiogénique (décès) ; faux anévrisme fémoral - septicémie à *S.aureus*.

Coronarographie (4) : décès par dissociation électromécanique ; AVC (2) dont l'un par occlusion de la carotide avec cécité ; insuffisance aortique par prolapsus de la valvule antéro droite.

Stimulateur cardiaque (6) : dont hémorragie artériolaire nécessitant une reprise chirurgicale - sepsis (J 7) - septicémie imposant le retrait ; pneumothorax partiel ; rupture de la sonde auriculaire au bout de deux ans nécessitant une réimplantation ; syncope (2) par micro-déplacement ou problème de connexion.

Ablation de fibrillation auriculaire : œdème pulmonaire associé à des troubles du rythme ventriculaire en fin d'intervention - décès (plainte pour défaut d'information sur les risques de l'acte).

Ablation du faisceau de Kent : échec par radiofréquence - succès partiel par cryoablation (plainte essentiellement motivée par des problèmes relationnels).

Echographie transoesophagienne : perforation oesophagienne cervicale haute.

■ Traumatismes corporels (3) :

Epreuve d'effort sur tapis roulant : chute - fracture des deux têtes humérales.

Transfert du fauteuil au lit : fracture costale.

Chute au cabinet médical : fracture du bassin.

DERMATOLOGIE

Les **2 377** sociétaires dermatologues du Sou Médical - Groupe MACSF ont adressé **66** déclarations dont 62 pour les seuls dermatologues libéraux, soit une sinistralité de 3 % (62/2075) (2,8 % en 2006). Parmi elles, 6 plaintes ordinaires, 5 assignations en référé, 56 réclamations et 1 saisine d'une CRCI.

■ 4 déclarations concernent la **conduite diagnostique** : 3 pour retard de diagnostic (2 à 12 mois) d'un mélanome cutané et la 4^{ème} pour diagnostic de carcinome basocellulaire (alors que le diagnostic finalement retenu a été celui de trichoblastome bénin).

■ 4 autres portent sur la **prise en charge ou la surveillance** dont récidive (au bout de six ans) d'un carcinome basocellulaire sclérodermiforme - reproche d'une marge de sécurité insuffisante lors de l'exérèse initiale ; biopsie d'une lésion cutanée de la face antérieure du tibia chez une diabétique insulino dépendante en faveur d'une nécrose lipoïdique - ulcération douloureuse persistante - reproche d'une biopsie inutile ; contestation de la taille de la cicatrice après exérèse d'un trichoépithéliome desmoplastique de la joue - réclamation à l'encontre du chirurgien et du dermatologue qui l'avait recommandé.

■ **Accidents médicamenteux (2) :**

Pommade Aldara® (imiquimod) pour kératose actinique de la lèvre supérieure : ulcérations buccales avec douleurs gingivales importantes - prescription hors AMM.

Corticoïde retard (injection in situ pour cicatrice hypertrophique) : atrophie cutanée et sous cutanée.

■ 24 patients jugent le **résultat obtenu non satisfaisant** en raison de cicatrices inesthétiques ou d'une pigmentation résiduelle après *laser dépilatoire* (6), *laser vasculaire* (3), *laser CO2* (3), *laser pigmentaire*, *peeling du visage* (3) ; *dermabrasion des joues*, *exérèse d'un carcinome basocellulaire ou de tumeurs bénignes* (3 dont kyste sébacé, naevus), *traitement de rides* (2) (injection d'acide hyaluronique)

■ **28 complications** essentiellement brûlures (16) après *laser dépilatoire* (10), *laser vasculaire* (3), *lumière intense pulsée* (2) et *lampe flash*. Parmi les autres accidents, *laser vasculaire pour angiome chez une femme métisse* : érythème et majoration de la taille de l'angiome ; *laser à colorant pulsé pour érythro couperose* : purpura laissant place à des taches d'hyperpigmentation ; *exérèse d'un naevus bénin* : sepsis ; *cure chirurgicale d'un ongle incarné* : lésion nerveuse ; *traitement de verrues plantaires* (5) par azote liquide ; phlyctène hématique - 15

jours d'AT ; ulcération - 8 jours d'AT ; par injection de bléomycine : perte de l'ongle du 2^{ème} doigt.

Traitement de rides par injection d'acide hyaluronique : nécrose cutanée ; par comblement - Zyplast[®] : nécrose ; Dermalive[®] (hydrogel acrylique) : siliconomes avec exérèse chirurgicale.

Comblement d'une cicatrice d'acné : granulome inflammatoire nécessitant chirurgie.

■ **Traumatismes corporels (2) :**

Blessure accidentelle du pavillon de l'oreille lors de l'exérèse d'une tumeur de la nuque.

Blessure du visage par chute d'un système d'éclairage.

ENDOCRINOLOGIE

22 déclarations dont 13 plaintes pénales, 2 plaintes ordinaires, 3 assignations en référé, 1 réclamation et 3 saisines d'une CRCI.

■ 5 déclarations contestent la **prise en charge ou la surveillance** notamment pour un retard (2 mois) à l'insulinothérapie lors d'un diabète gestationnel (macrosomie responsable d'une dystocie des épaules entraînant une paralysie brachiale) ; pour la survenue de métastases osseuses et hépatiques, 3 ans après la prise en charge d'un cancer médullaire thyroïdien - reproche d'une négligence dans la surveillance. Mais plusieurs plaintes sont infondées voire abusives, les préjudices invoqués étant, dans deux cas, de la responsabilité du patient (non respect du calendrier de surveillance ou du traitement prescrit).

A noter qu'un sociétaire est mis en cause pour la prescription d'extrait thyroïdien en préparation magistrale chez au moins 48 personnes avec un décès et 11 hospitalisations dont plusieurs en réanimation (14 plaintes en 2007).

■ **Accidents médicamenteux :**

Néo-mercazole[®] (carbimazole) (goitre avec hyperthyroïdie récente chez une femme de 91 ans) : toxidermie bulleuse à laquelle est imputé le décès de la patiente 10 jours plus tard.

Noroxine[®] (norfloxacine) (infection urinaire chez un homme de 71 ans) : crise comitiale entraînant l'hospitalisation avec évolution vers la « grabatisation » - contre indication à cet antibiotique évoquée en raison d'antécédents convulsifs et de l'exérèse d'un méningiome en 1993.

HEPATO-GASTRO-ENTEROLOGIE

Les **1 690** hépato-gastro-entérologues sociétaires du Sou Médical - Groupe MACSF ont adressé **79** déclarations dont 70 pour les seuls sociétaires libéraux soit une sinistralité de 6,4 % (70/1094) (7,1 % en 2006). Parmi elles, 6 plaintes pénales, 8 plaintes ordinaires, 18 assignations en référé, 29 réclamations et 14 saisines d'une CRCI.

■ 5 mettent en cause **la conduite diagnostique** pour non diagnostic d'une maladie de Crohn chez un malade de 91 ans ; retard de diagnostic d'un cancer de la prostate découvert au stade métastatique (association à un cancer colique découvert lors d'une coloscopie ayant entraîné une perforation digestive) ; diagnostic d'un saignement hémorroïdaire chez un homme de 26 ans consultant pour des hémorragies digestives basses de sang rouge - prescription d'une coloscopie avant de débiter le traitement par cryothérapie - prescription non respectée par le patient qui ne consultera plus le gastro-entérologue - assignation quatre ans plus tard lors de la découverte d'un cancer colique ; gastrite antrale érosive découverte chez un patient se plaignant d'épigastalgies (biopsie négative) - contrôle endoscopique de cicatrisation préconisé mais non réalisé - assignation cinq ans plus tard lors du diagnostic d'un volumineux cancer gastrique à cellules indépendantes d'évolution défavorable (dossier impliquant également un généraliste).

■ 20 mettent en cause **la surveillance ou la conduite thérapeutique** notamment pour retard à l'indication chirurgicale chez une femme de 85 ans atteinte d'une occlusion intestinale aiguë (décès par inhalation bronchique) ; reproche de la non surveillance du temps de Quick au cours d'une cholestase par migration répétée de microlithiase (avec pancréatite oedémateuse) chez une femme enceinte entre 7 et 12 SA - dysplasie faciale de l'enfant (syndrome de Binder) en rapport avec un déficit en vitamine K ; retard à la chimiothérapie au cours d'un lymphome B stade IV - plainte fondée sur les accusations d'un autre praticien ; mauvaise localisation endoscopique de cancers du rectosigmoïde et du côlon droit (ayant entraîné dans ce dernier cas une colectomie totale) ; surdosage en anticoagulant lors de la reprise d'un traitement antérieur interrompu pour une coloscopie - anémie avec hématomes diffus - décès de cause inconnue au 4^{ème} jour.

4 mises en cause pour la survenue de complications lors d'examen complémentaire prescrit (décès par AC lors d'une fibroscopie bronchique) ou après des interventions conseillées par nos sociétaires notamment décès par choc septique au décours d'une chirurgie colique (désunion anastomotique) (2) ou plaie de la voie biliaire principale.

3 plaintes ordinaires sont la conséquence de problèmes relationnels. Mais plusieurs plaintes (notamment pénales) sont infondées voire abusives.

■ **Proctologie (6) : Hémorroïdectomie** (technique de Longo) (2) : occlusion postopératoire en rapport avec un agrafage malencontreux - réintervention et dilatation ultérieure ; incontinence anale partielle. *Photocoagulation* pour saignement hémorroïdaire : zone nécrotique douloureuse nécessitant une chirurgie. *Excision d'une thrombose hémorroïdaire* : suites hémorragiques (plainte essentiellement pour des problèmes relationnels, transmise par la CPAM au Conseil de l'Ordre). *Electrocoagulation d'une lésion fissuraire du bas rectum* (6 semaines après la cure d'une fissure anale) : douleurs persistantes et troubles de la continence anale.

■ **Explorations à visée diagnostique et/ou thérapeutique (47) :** *Coloscopie* (21) dont 13 perforations nécessitant une réparation chirurgicale (à noter 4 réinterventions pour plaie du grêle, saignement d'une artère épiploïque, double perforation dont une méconnue initialement, épisode sub occlusif postopératoire récidivant) ; rupture de rate (2) dont une associée à une perforation diverticulaire) ; thrombose hémorroïdaire ; contamination par le VHC (3) : faits remontant à 1990 (hépatite aiguë ictérique C trois semaines après l'examen) ; à 1999 (coloscopie effectuée avec le même endoscope que celui utilisé la veille chez une patiente ayant une hépatite C traitée et guérie) ; à partir de 2003 (antécédents transfusionnels).

Contaminations par le VHB : examen pratiqué à partir de 1997.

AC au décours d'une AG : EVC.

Cholangiographie rétrograde endoscopique (6 dont 2 décès) - Avec *sphinctérotomie endoscopique* (5) : pancréatite aiguë (PA) (5 dont 1 avec perforation duodénale) (2 décès).

Sans *sphinctérotomie* : PA avec perforation duodénale.

Echoendoscopie biliaire : perforation duodénale.

Fibroscopie oesogastroduodénale (14 dont 1 décès).

Ablation à l'anse diathermique d'une « lésion polypoïde » du 2^{ème} duodénum : PA entraînant le décès - la lésion enlevée correspondant, en anatomopathologie, à la papille duodénale.

Ablation de polypes duodénaux à la pince chaude (antécédents de polyposse adénomateuse familiale) : PA entraînant un séjour prolongé en réanimation et plusieurs interventions chirurgicales.

Bris dentaires (12).

Mise en place d'un ballonnet gastrique pour traitement d'une surcharge pondérale : perte de 15 kg mais mauvaise tolérance entraînant un retrait du dispositif.

Dilatation pneumatique oesophagienne (sténose caustique) : perforation avec médiastinite - séquelles respiratoires modérées.

Dilatation par ballonnet d'une tumeur sténosante de la jonction recto sigmoïdienne : perforation.

PBH transcutanée (2 décès). Pour hépatite chronique C : hématome intra hépatique puis hémopéritoine par plaie de l'artère hépatique.

Pour suspicion de cirrhose biliaire primitive : hématome intra

hépatique traité par embolisation mais décès dans un tableau d'insuffisance hépato cellulaire grave.

■ **Traumatisme corporel :**

Chute d'une malade hospitalisée pour décompensation cirrhotique : fracture du col du fémur - décès post-opératoire.

MEDECINE INTERNE

6 déclarations. Parmi elles, 2 assignations, 1 réclamation et 3 saisines d'une CRCI.

■ 5 d'entre elles contestent **la prise en charge, la surveillance ou le traitement** notamment pour prescription d'une dose de 100 mg de Méthotrexate par jour - et non par semaine - pour une pathologie rhumatologique à laquelle est imputée la survenue d'une pneumocystose ; pour avoir conseillé l'exérèse chirurgicale d'une « adénopathie » sus claviculaire - en fait schwannome - responsable d'une atteinte partielle du plexus brachial ou une chimiothérapie type FEC 75 après mastectomie pour cancer du sein à laquelle est imputée une leucémie aiguë de type M2 ayant entraîné le décès deux ans plus tard.

■ **Exploration à visée thérapeutique :**

Mise en place d'une *chambre implantable* pour chimiothérapie : AVC (embolie gazeuse exclue - imputabilité ?).

MEDECINE LEGALE - REPARATION JURIDIQUE DU DOMMAGE CORPOREL

3 déclarations dont 1 plainte ordinale et 2 réclamations.

Contestation des conclusions d'un rapport d'expertise (3). Dans un dossier, le plaignant reproche à un médecin conseil d'une CPAM d'avoir tenu des propos diffamatoires vis-à-vis de médecins traitants.

MEDECINE DU TRAVAIL

5 déclarations. Parmi elles, 2 plaintes pénales, 1 plainte ordinale et 2 assignations en référé.

■ Reproche d'un défaut de **prise en charge** lors d'un accident du travail : fracture - tassement vertébral non diagnostiquée - mise en évidence deux ans plus tard.

- Mise en cause pour une **décision d'inaptitude** ayant entraîné le licenciement de l'agent malgré la demande d'un reclassement.
- Mise en cause pour **décision d'aptitude** à un poste correspondant à des tâches « trop difficiles » en raison de la survenue d'un accident du travail (lumbago entraînant plusieurs interventions chirurgicales).
- Plainte pénale concernant deux sociétaires ayant eu en charge la surveillance d'agents exposés à l'amiante.

NEPHROLOGIE

5 déclarations dont 1 plainte ordinale, 1 assignation, 2 réclamations et 1 saisine d'une CRCI.

- 3 d'entre elles contestent la **prise en charge** notamment pour un décès brutal (polyangéite dysimmunitaire avec insuffisance rénale et HTA difficile à contrôler) ; décès post-opératoire (exérèse d'une tumeur urétérale par vidéo-chirurgie chez un insuffisant rénal chronique - hémorragie post-opératoire puis sepsis). A noter une réclamation pour « tromperie » : promesse non tenue de greffe rénale à une date précise ...

■ Accidents d'hémodialyse (2) :

Hémolyse avec pancréatite aiguë entraînant le décès d'une femme de 66 ans - plicature du circuit artériel à la sortie de la pompe à sang, mise en évidence deux heures après le début de l'hémodialyse.

Etat de choc prolongé chez une femme de 26 ans attribué à un excès d'ultrafiltration - lourdes séquelles neurologiques.

NEUROLOGIE

15 déclarations. Parmi elles 2 plaintes ordinales, 3 assignations en référé, 4 réclamations et 7 saisines d'une CRCI.

- **Retard de diagnostic (4)** dont astrocystome cérébral (décès d'un enfant de 5 mois) ; malformation vertébrale C6 (cervicalgies dans un contexte post-traumatique psychiatrique - diagnostic retenu de syndrome subjectif des traumatisés du crâne) ; atteinte du SPE après fracture du col du péroné.

- 6 déclarations mettent en cause **la prise en charge, la surveillance ou le traitement** notamment pour n'avoir prescrit un traitement par aspirine que pendant « quelques mois » après un accident ischémique transitoire chez un homme de 40 ans hypercholestérolémique - AVC 6 ans plus tard.
- Par ailleurs, reproche d'un retard au traitement d'une phlébite (décès vraisemblablement par embolie pulmonaire) - cette plainte invoque également l'absence de dossier médical et un encadrement insuffisant de l'interne du service.

■ **Accident médicamenteux (4) :**

Lamictal[®] (lamotrigine) (comitialité non contrôlée par *Depakine*[®] (acide valproïque sel de Na)) : syndrome de Lyell – cécité unilatérale chez une femme de 26 ans.

Célanche[®] (pergolide mésilate) : atteinte pleuro pulmonaire régressive à l'arrêt du médicament – notion d'une pathologie antérieure liée à l'amiante.

Trivastal[®] (piribédil) LP 50 : compulsions au jeu – disparition des troubles à l'arrêt du traitement - demande d'indemnisation de la perte financière.

Requip[®] (ropinirole) : compulsions au jeu.

■ **Accident d'exploration à visée diagnostique :**

Electromyographie (malade sous AVK) : hématome avec « faux » anévrysme veineux en regard de la veine jumelle interne.

OPHTALMOLOGIE

Les **4 369** ophtalmologistes sociétaires du Sou Médical - Groupe MACSF ont adressé **243** déclarations dont 240 pour les seuls ophtalmologistes libéraux soit une sinistralité de 6,15 % (240/3902) (6,9 % en 2006). Parmi elles, 2 plaintes pénales, 20 plaintes ordinaires, 55 assignations en référé, 124 réclamations et 48 saisines d'une CRCI.

■ **43 erreurs** (ou prétendues telles) de **verres correcteurs** dont erreur de saisie informatique, non adaptation à des verres progressifs, cataracte débutante méconnue... mais certaines demandes apparaissent abusives notamment lorsque la réclamation survient tardivement - jusqu'à plus de deux ans - après la prescription.

■ 19 déclarations mettent en cause la **conduite diagnostique** reprochant notamment la méconnaissance d'un corps étranger intraoculaire (2 avec perte de l'œil) ; le retard diagnostique d'un astrocytome comprimant le chiasma chez un enfant de 6 ans ou d'un méningiome sphénoïdal, ou d'un AVC post-opératoire révélé par une hémianopsie latérale homonyme ; d'un décollement de rétine (7 dont l'un après un traumatisme oculaire) - dans un cas, conseil téléphonique inapproprié transmis par la secrétaire après entretien avec l'ophtalmologiste ; d'un glaucome (2) ; d'un mélanome choroïdien ; d'une occlusion de l'artère centrale de la rétine ; d'une hémorragie maculaire ; d'un syndrome d'inversion du gradient de pression de part et d'autre de la lame criblée - reproche de la non prescription d'exams adaptés et notamment d'un examen GDX ; d'une kératite amibienne...

■ 20 déclarations contestent **la prise en charge, la surveillance ou le traitement**, en raison d'une évolution défavorable (cécité ou quasi cécité) lors de glaucome (3), rétinopathie diabétique (2) (reproche du délai de réalisation d'un laser rétinien), d'une DMLA (reproche d'un retard à l'injection intra vitréenne d'un produit s'opposant à la prolifération néovasculaire type Avastin[®] (bévacizumab) après échec d'une photothérapie à la Visudyne[®] (vertéporfine), d'une toxoplasmose oculaire, d'une brûlure par soude caustique...

Ailleurs, le reproche porte sur de mauvaises pratiques thérapeutiques : prescription d'un collyre cortisonique devant une pathologie oculaire se révélant être un herpès.

2 réclamations ont pour origine une mauvaise organisation du secrétariat : prescription erronée d'un collyre mydriatique après chirurgie réfractive - délivrance de l'ordonnance par la secrétaire en l'absence de contrôle de l'ophtalmologiste ; mise en place d'un implant monofocal (au lieu d'un implant multifocal) lors d'une chirurgie de la cataracte : erreur de commande par le secrétariat. Plainte pour traitement « injustifié, coûteux et dangereux » (2) : corticothérapie (1 mg/kg pour maladie de Horton) avec biopsie temporale négative - en fait, dysglobulinémie ; traitement antiglaucomeux prescrit pendant 10 ans - diagnostic récusé en milieu hospitalier.

Problèmes relationnels (3) dont 1 plainte ordinale mettant en cause un ophtalmologiste pour « brutalité » lors d'une tentative d'instillation d'un collyre à un enfant de 4 ans en vue d'un fond d'œil.

Mais plusieurs de ces plaintes sont infondées voire abusives notamment allégation d'une diplopie après chirurgie de strabisme - simulation mise en évidence lors de l'expertise.

■ **Activité d'expertise (2) :**

Contestation des conclusions de rapport d'expertise (dans un cas, confirmées par une contre-expertise).

■ **Accident médicamenteux (1) :**

Oflocet[®] (ofloxacin) après chirurgie de la cataracte : rupture achilléenne bilatérale.

■ **Accidents d'explorations à visée diagnostique ou thérapeutique (9) :**

Photocoagulation au laser (4) : aggravation avec perte de la vision dans deux cas dont 1 chez un monophthalme.

Injection intra vitréenne de Kénacort[®] (triamcinolone) au bloc opératoire : sepsis.

Pachymétrie (2) : ulcération cornéenne ; kératalgies persistantes.

Examen au verre à 3 miroirs : kératite érosive superficielle bilatérale.

■ **141 déclarations après interventions chirurgicales :**

- **Chirurgie de la cataracte** à l'origine de 95 déclarations dont 9 pour *résultats jugés non satisfaisants* mais certaines plaintes sont infondées en raison notamment de l'évolution d'une DMLA préexistante et plusieurs autres sont abusives dont une plainte pénale.

Dans 86 cas, il s'agit de *complications*, avec la répartition suivante :

- *endophtalmie* (26) dont 2 cas sériels le même matin dans la même clinique.
- *rupture capsulaire postérieure* (24 à l'origine de diverses complications entraînant, pour la plupart, la perte de l'œil) : chute du noyau (8 dont 2 avec hypertonie oculaire et 2 avec décollement de rétine) ; décollement de rétine (4) ; endophtalmie (2) ; hypertonie oculaire (2) ; luxation de l'implant avec greffe de cornée ultérieure ; décompensation cornéenne entraînant une kératoplastie ; œdème maculaire cystoïde ; hématome choroïdien ; décentrement de l'implant...
- *hémorragie expulsive* (4 avec perte de l'acuité visuelle)
- *hypertonie oculaire* (4 dont au moins 2 avec perte de l'acuité visuelle).
- *décollement de rétine* (9 dont 2 survenus 3 et 24 mois après l'intervention) : perte de l'acuité visuelle au moins dans 3 cas.
- *oedème maculaire cystoïde*.
- *uvéite chronique* évoluant vers une atrophie oculaire.
- *décompensation ou œdème cornéens* (3).
- *luxation de l'implant* (4).
- *erreur de calcul de l'implant* (3) dont 2 complications après réintervention (décompensation cornéenne nécessitant une greffe ; neuropathie optique secondaire à l'anesthésie péribulbaire).
- *Complications en rapport avec l'anesthésie péribulbaire* (3) : diplopie ; ptôsis ; parésie du droit inférieur.

- **Chirurgie réfractive** (27) :

Pour myopie (avec ou sans astigmatisme) (15) :

Laser Excimer ou Lasik (15) : complications (ectasie) cornéennes (4) (dans 2 cas, suspicion de kératocône) ; décollement postérieur de vitré ; incident de découpe du capot ...

Les autres déclarations concernent de mauvais résultats allégués pour SOS syndrome, sur correction, astigmatisme, phénomène de haze, photophobie ...

Pour hypermétropie (7) :

Laser Excimer (5) : mauvais résultat allégué pour lenteur de la cicatrisation de surface ; phénomène de haze ...

Lasik (2) : sur correction avec myopie bilatérale ; mauvais résultat allégué.

Pour hypermétropie et presbytie (2) :

Lasik : abcès cornéen récidivant - greffe de cornée prévue.

Implant de chambre antérieure : décompensation cornéenne - retrait des implants - greffe de cornée.

Pour presbytie_(4) :

Lasik : abcès cornéen. *Implant de chambre antérieure* : complications entraînant une greffe de cornée.

Pour astigmatisme :

Lasik : kératite sévère bilatérale.

Dans de nombreux dossiers de chirurgie réfractive, les plaintes sont fondées sur un défaut d'information entraînant l'absence de consentement éclairé sans que nos sociétaires puissent apporter de preuves contredisant ces affirmations.

- Autres chirurgies (19) :

Décollement de rétine (2) : échec.

Vitrectomie (4) pour membrane épitréminienne (2) : endophtalmie ; décollement de rétine avec trou maculaire ; pour rétinopathie diabétique : perte de vision de l'œil ; pour trou maculaire (avec injection de gaz expansif) : hypertension avec perte de l'œil associée à une ophtalmie sympathique controlatérale (aléa en CRCI).

Chirurgie du glaucome (trabéculéctomie) (5) : endophtalmie ; décollement de rétine ; hyphéma ; mauvais résultat allégué (en fait liés à la gravité de l'état antérieur) (2).

Chirurgie du strabisme : échec.

Chirurgie palpébrale (5) pour ptôsis (3) : mauvais résultat allégué ; pour ectropion : lâchages de suture itératifs (colobome).

Chirurgie de la cavité orbitaire après énucléation (2) : mauvais résultat esthétique allégué.

Par ailleurs :

- *Erreur de patient* (lors d'une chirurgie réfractive) (2).
- *Complications en rapport avec l'AG* : inefficacité de l'anesthésie en raison d'une défaillance de la cuve de gaz anesthésique ; bris dentaire après intubation endotrachéale.
- Décès par embolie pulmonaire massive 13 jours après une intervention pour décollement de rétine (phlébite non diagnostiquée par le médecin généraliste)

■ **Traumatisme corporel** (1) :

Chute au cabinet médical : fracture du bassin.

OTO-RHINO-LARYNGOLOGIE

Les **1 474** ORL sociétaires du Sou Médical - Groupe MACSF ont adressé **92** déclarations dont 86 pour les seuls ORL libéraux, soit une sinistralité de 7,5 % (86/1145) (7,3 % en 2006). Parmi elles, 3 plaintes pénales, 5 plaintes ordinales, 18 assignations en référé, 45 réclamations et 19 saisines d'une CRCI.

■ 4 d'entre elles contestent la **conduite diagnostique** reprochant le retard de diagnostic d'une tumeur de l'angle pontocérébelleux

(consultation unique pour surdit  unilat rale - potentiels  voqu s normaux - absence de prescription d'imagerie - plainte 10 ans plus tard) ; d'une fracture de l'ethmo de avec diplopie et fracture du nez - mise en place d'une plaque - persistance de la diplopie malgr  l'orthoptie - mise en  vidence tardive d'une incarceration du droit interne) ; d'un m ningiome - responsabilit  partag e avec d'autres praticiens ; d'un cancer bronchique - consultation pour expectoration sanglante (retard de 2 ans).

■ 14 contestent la **prise en charge, la surveillance ou le traitement**, notamment pour ex r se d'un carcinome de la base de la langue sans recherche de m tastases ganglionnaires, mises en  vidence trois mois plus tard lors d'un nouveau bilan d'extension ; contestation de l'indication d'une uvuloplastie et de l'information re ue concernant les risques - g ne pharyng e et troubles de la d glutition post op ratoires ; contestation du traitement d'une otite purulente ayant  volu  vers la labyrinthisation - reproche de l'absence de pr l vement bact riologique. Probl mes relationnels (2).

Comme pr c demment, un certain nombre de plaintes sont infond es - notamment celle d pos e apr s le d c s d'un patient trait  par chimioth rapie pour cancer du cavum, en relation avec la gravit  de l' tat ant rieur - voire abusives.

■ 51 d clarations apr s diverses **interventions** :

Chirurgie naso-sinusienne (10) : *Ethmoidectomie et/ou m atotomie* (8) : br che ost om ning e (4) r v l e par un coma avec des s quelles neurologiques graves ou un  coulement du liquide c phalo rachidien (3) ; c cit  avec pt sis et enophtalmie par effraction du plancher de l'orbite ; diplopie par incarceration du droit interne (2) ; perte du go t et de l'odorat. *Polypectomie nasale* pratiqu e sous anesth sie locale au cabinet : m ningite   pneumocoque par br che ethmo dale dans les suites imm diates.

Chirurgie de l'oreille moyenne (11) : *Pour otite chronique ou cholest atome* (6) : paralysie faciale (2) ; sepsis avec troubles de l' quilibre et aggravation de l'hypoacousie ; perte de l'audition (2) ; oubli d'un drain n cessitant deux mois plus tard une ablation sous anesth sie locale - douleurs cervicales persistantes all gu es.

Pour otospongiose (2) : aggravation de l'hypoacousie associ e   des troubles de l' quilibre - am lioration apr s d placement du piston (trop court) par un autre op rateur ; absence d'am lioration de la surdit  et douleurs r siduelles dans le territoire du nerf facial. *Ossiculoplastie* (2) : labyrinthisation (cophose ; acouph nes persistants et aggravation de l'hypoacousie).

Ex r se de tumeurs ou de ganglions cervicaux (4) : paralysie de l'h milarynx gauche et fausses routes (tumeur calcifi e - histologie non contributive - ex r se compl te n cessitant le sacrifice du nerf pneumogastrique « indiss cable ») ; paralysie des nerfs spinal et grand hypoglosse (ex r se ganglionnaire  tendue   vis e carcinologique avec sacrifice des deux nerfs - patient atteint d'un

cancer broncho pulmonaire) ; paralysie spinale (2) : volumineuses adénopathies tuberculeuses récidivantes malgré l'antibiothérapie et deux précédentes interventions ; volumineuse tumeur kystique avec curage ganglionnaire non conservateur - histologie concluant à la bénignité.

Thyroïdectomie (2) : hématome compressif post opératoire entraînant le décès par AC ; paralysie récurrentielle bilatérale.

Parotidectomie (récidive d'une tumeur mixte) : paralysie faciale régressive.

Pelvimandibulectomie avec curage ganglionnaire cervical (cancer du plancher buccal) : hématome compressif postopératoire entraînant le décès par AC.

Rhinoseptoplastie (6) : décès par AC dans les premières heures (mécanisme inconnu mais Hb à 4 g/100 ml) ; résultat jugé non satisfaisant sur le plan esthétique (5).

Otoplastie : résultat incomplet sur une oreille entraînant une asymétrie.

Amygdalectomie : perforation alléguée du voile du palais.

Autres interventions (6) dont :

Exérèse d'un cancer basocellulaire du nez avec greffe en ambulatoire : cellulite.

Cure d'exostoses serrées du conduit auditif externe : paralysie faciale.

Blépharoplastie (2) : ectropion persistant de la paupière inférieure ; ptôsis.

Intervention pour dysmorphie faciale avec prise d'un greffon pariétal - cinq ans plus tard perte de connaissance entraînant le décès : hématome extra dural en regard d'une fracture pariétale sur la zone de prise de la greffe (imputabilité ?).

Chirurgie dentaire (8) :

Fracture de la mandibule ; atteinte du nerf lingual ou du nerf alvéolaire inférieur (3) ; erreur d'extraction (2) : bris dentaire ; ingestion d'une mèche mise pour protéger les voies respiratoires (absence de préjudice).

Autres accidents per ou post opératoires immédiats :

Brûlure par bistouri électrique (antro-mastoïdectomie) : activation de la pédale du bistouri électrique en raison de sa proximité avec celle du moteur de la turbine.

Bris dentaire (3)

Ulcère cornéen imputé à une mauvaise occlusion palpébrale peropératoire.

Pneumopathie avec médiastinite (J2) nécessitant un transfert en réanimation (réintervention pour exérèse d'une volumineuse adénopathie jugulo carotidienne après thyroïdectomie pour cancer).

Contamination par le VHC (pharyngoplastie en 1987).

■ **Accidents d'explorations à visée diagnostique ou thérapeutique** (12) :

Laryngoscopie en suspension (8) : bris dentaire.

Cautérisation de cornet : perforation de la cloison nasale.
Manœuvre de Semont : traumatisme de l'avant-bras
Pose d'aérateurs transtympaniques : aggravation alléguée d'une hypoacousie.
Lavage du conduit auditif (antécédents d'otite chronique) : perforation tympanique (?).

■ **Divers :**

Comblement de rides par Restylane[®] (acide hyaluronique) (2) : mauvais résultat allégué.

■ **Traumatisme corporel :**

Blessure par aiguille souillée de l'employé chargé du nettoyage du local professionnel.

PEDIATRIE

Les **3 344** sociétaires pédiatres du Sou Médical - Groupe MACSF ont adressé **30** déclarations dont 23 pour les seuls pédiatres libéraux soit une sinistralité de 2 % (23/1144) (0,88 % en 2006). Parmi elles 7 plaintes pénales, 3 plaintes ordinaires, 9 assignations en référé, 5 réclamations et 6 saisines d'une CRCI.

■ 4 d'entre elles contestent la **conduite diagnostique** : méconnaissance d'une luxation congénitale de hanche (2) (retard de 8 et de 18 mois) ; pneumopathie aiguë (consultation pour hyperthermie à 40° C - traitement symptomatique - diagnostic posé lors de l'hospitalisation décidée par les parents - plainte motivée par l'absence de prise d'information sur l'évolution de la maladie).

■ 6 contestent la **prise en charge, la surveillance ou le traitement**, notamment après le décès d'un enfant de 17 mois dû à un purpura fulminans (reproche du délai mis par le médecin de garde pour arriver à l'hôpital et de l'absence d'injection immédiate d'antibiotique) et celui d'un enfant d'un mois, fébrile avec une infection de l'ombilic (étiologie ?).

A noter la mise en cause d'un de nos sociétaires par une assistante maternelle à la suite d'un signalement pour maltraitance.

Par ailleurs, un pédiatre salarié vacataire d'une crèche municipale est l'objet d'une réclamation auprès du maire par les parents d'un enfant ayant une allergie aux protéines de lait car il a refusé que le biberon du goûter soit remplacé par du lait de riz.

■ **Accident médicamenteux** (2) :

Association vaccin antipneumococcique et Infanrix[®] : encéphalopathie convulsive - retard psychomoteur important (imputabilité ?).

Lamisildermgel[®] (terbinafine) pour croûtes du cuir chevelu : abrasion de la peau.

■ 16 déclarations concernent la prise en charge à **la naissance ou dans les premiers jours de la vie** d'enfants atteints de SFA (5 dont 3 décès et 2 IMC) ; pour retard diagnostique d'un volvulus intestinal à J1 ; pour décès (6) dont 2 à J1 (infection foeto-maternelle, maladie des membranes hyalines) ; 2 à J3 (par inhalation de vomissement - enfant placé en incubateur pour photothérapie d'un ictère néonatal intense ; enfant retrouvé mort dans sa couveuse - décès inexpliqué) ; 1 à J6 (double perforation intestinale sur entérite nécrosante) ; 1 à J15 (cardiopathie complexe avec rétrécissement aortique se révélant à J11 lors de la fermeture physiologique du canal artériel - défaillance cardiaque aiguë). Par ailleurs séquelles neurologiques graves après une hypoglycémie survenue à J2 et réfractaire au traitement - transfert au CHU au bout de 12 heures ; choc septique au cours d'une infection foeto-maternelle - évolution favorable ; plaie labiale au cours d'une césarienne entraînant à 4 ans une cicatrice de 15 mm avec parésie de la zone sous cicatricielle : reproche de l'absence de demande de l'avis d'un chirurgien plasticien à la naissance.

■ **Traumatisme corporel :**

Bris d'une aiguille lors d'une vaccination chez un enfant de 22 mois - retrait sous AG.

■ **Activité d'interne**

Plainte pénale à la suite du décès d'un enfant de 2 ans atteint de gastroentérite aiguë - non hospitalisation dans la soirée précédant le décès survenu le lendemain dans l'après-midi.

PHLEBOLOGIE-ANGIOLOGIE

13 déclarations. Parmi elles, 1 plainte ordinale, 3 assignations en référé et 8 réclamations.

■ 4 déclarations contestent la **prise en charge, la surveillance ou le traitement** dont 2 concernant une activité de garde dans un centre de réadaptation cardiovasculaire.

■ **Sclérothérapie de varices des membres inférieurs (7) :**

endocardite mitrale lors d'une septicémie à *S. aureus* en rapport avec une cellulite localisée au point d'injection ; nécrose cutanée limitée (4) ; phlébite ; hématome.

■ **Traumatisme corporel :**

Chute au cours d'un malaise vagal lors d'un écho doppler des membres inférieurs : traumatismes dentaire et cervical.

■ **Autre activité :**

Laser dépilatoire : plage d'hypochromie des membres inférieurs.

PNEUMOLOGIE

14 déclarations. Parmi elles, 2 plaintes pénales, 2 plaintes ordinaires, 3 assignations en référé, 6 réclamations et 1 saisine d'une CRCI.

■ 3 concernent la **conduite diagnostique** pour retard de diagnostic d'un cancer bronchique (2) (dans un cas anomalie dépistée sur un cliché thoracique pré opératoire - absence de diagnostic - cancer découvert 9 ans plus tard à un stade avancé) ; embolie pulmonaire (retard de 3 mois).

■ 6 portent sur la **prise en charge, la surveillance ou le traitement**, notamment après un décès (3), mais la plupart de ces plaintes ne sont pas fondées.

Plainte pénale pour non déplacement lors d'une garde en clinique (malade traité par AVK décédé après une chute).

■ **Accidents d'explorations à visée diagnostique ou thérapeutique** (4) :

Ponction pleurale (malade traité par AVK) : hémithorax (plaie artériolaire ?) – choc hypovolémique – décès.

Biopsie transbronchique : pneumothorax.

Fibroscopie bronchique (2) : bris dentaire.

PSYCHIATRIE

Les 7 986 sociétaires psychiatres du Sou Médical - Groupe MACSF ont adressé 45 déclarations dont 23 pour les seuls psychiatres libéraux, soit une sinistralité de 0,55 % (23/4136) (0,60 % en 2006). Parmi elles 11 plaintes pénales, 18 plaintes ordinaires, 10 assignations en référé, 3 réclamations et 1 saisine d'une CRCI.

■ **Non diagnostic** d'une phlébite responsable d'une embolie pulmonaire.

■ 13 déclarations mettent en cause la **prise en charge, la surveillance ou le traitement**, notamment à la suite de décès (4), dont celui d'une femme de 45 ans par embolie pulmonaire (reproche de l'absence de mesure de prévention d'une phlébite), celui d'une femme de 29 ans hospitalisée pour anorexie mentale et d'un homme de 63 ans hospitalisé pour un état délirant (reproche d'un surdosage en neuroleptiques).

Plainte de la mère d'une jeune fille de 20 ans qui a été prise en charge par un de nos sociétaires pour transsexualisme. D'autres mises en cause sont motivées par les difficultés rencontrées par des parents pour trouver des établissements spécialisés pour leurs enfants – notamment en cas d'autisme. Problèmes relationnels (2).

Mais comme précédemment plusieurs de ces plaintes apparaissent non fondées voire abusives et sont en grande partie expliquées par la maladie psychiatrique pour laquelle ces patients sont traités.

Plainte ordinaire pour **internement abusif**

■ **Accidents médicamenteux (3) :**

Leponex[®] (clozapine) : décès brutal (homme de 30 ans - OAP à l'autopsie).

Effexor[®] (venlafaxine) : crises convulsives chez une épileptique connue et traitée.

Nozinan[®] (lévomépromazine) (100 mg/j pour psychose bipolaire) : prise de poids de 30 kg.

■ **Sismothérapie** sous AG (en l'absence de curarisation) : fracture des deux têtes humérales (dossier impliquant également un anesthésiste réanimateur).

■ **Activité d'expertise (3) :** contestation des conclusions du rapport.

■ **Violation du secret professionnel :**

Divulgateion d'informations contrairement à la volonté de la patiente.

■ **Certificat (5) :**

Plainte pour certificat de « complaisance » dans une affaire d'héritage ; certificat rédigé sans examen de la patiente et remis à son mari ; immixtion dans les affaires de famille (3).

■ **Refus de déplacement** lors d'une garde.

■ 13 déclarations pour **suicide** à l'origine de 10 décès dont 6 chez des malades hospitalisés (2 après fugue) et 4 chez des malades suivis en ambulatoire.

■ **Activité d'interne :** plainte pénale après le suicide d'un patient au cours d'une fugue.

RADIOLOGIE-IMAGERIE MEDICALE

Les **2 878** sociétaires radiologues du Sou Médical - Groupe MACSF ont adressé **102** déclarations dont 86 pour les seuls radiologues libéraux soit une sinistralité de 5 % (86/1718) (3,6 % en 2006). Parmi elles, 3 plaintes pénales, 14 plaintes ordinaires, 25 assignations en référé, 39 réclamations et 18 saisines d'une CRCI.

■ 7 déclarations pour **erreur d'interprétation radiographique :** Non diagnostic de fractures - tassements vertébraux (3) ; fracture du scaphoïde (diagnostic fait deux mois plus tard au stade de

pseudarthrose). Méconnaissance d'une anomalie thoracique (diagnostic d'un cancer bronchique six ans plus tard) ; non diagnostic d'une plaie vésicale post césarienne lors d'une cystographie. Diagnostic erroné de corps étranger ayant entraîné une exploration chirurgicale inutile d'une plaie de la voûte plantaire (en fait, artéfact sur la plaque radiologique).

■ 20 plaintes pour retard de diagnostic d'un cancer du sein (**mammographie** interprétée comme normale 3 à 36 mois auparavant, avec une moyenne à 11 mois et une médiane à 7 mois). Trois de ces mises en cause visent un radiologue participant à une campagne de dépistage. Dans deux dossiers, la cause du retard est un problème d'organisation (absence de reconvoication pour contrôle ; non transmission d'informations). Dans plusieurs de ces dossiers, la responsabilité du retard apparaît partagée entre médecins radiologue, gynécologue ou généraliste.

■ 8 **malformations fœtales non dépistées en échographie** dont syndrome d'Apert ; dysplasie septo-optique (malformation intra cérébrale, en fait non dépistable en anténatal) ; cardiopathie (ventricule unique) non dépistée au 2^{ème} mais au 3^{ème} trimestre (33 SA) - décès à 4 mois de vie après plusieurs interventions ; trisomie 21 (3 dont 2 avec refus d'amniocentèse) ; syndrome polymalformatif des extrémités des membres ; agénésie d'une main. Trois de ces dossiers impliquent également des obstétriciens.

■ 4 déclarations concernent l'**échographie non fœtale** dont non diagnostic d'un cancer de la vessie, d'un oncytome rénal et d'une torsion du cordon spermatique.

■ 2 déclarations concernent la **scanographie** : retard de diagnostic d'un cancer du pancréas (2 mois) et d'une embolie pulmonaire (dossier impliquant également un pneumologue).

■ 3 déclarations concernent l'**IRM** notamment pour retard de diagnostic d'un cancer du pancréas (2 mois) et d'un méningiome cérébral (4 ans).

■ 17 déclarations concernant la **prise en charge et la surveillance** instaurées par nos sociétaires, notamment pour non communication à la patiente des résultats d'une ponction biopsie d'un nodule du sein (retard de 5 mois de la prise en charge d'un cancer) ; délai trop important (3 mois) pour refaire une cytoponction d'un nodule du sein qui s'était avéré acellulaire ; retard à la réalisation d'une sacroradiculographie dans les suites d'une chirurgie de recalibrage d'un canal lombaire étroit (responsabilité partagée avec d'autres praticiens) ; inversion de côté sur un cliché panoramique dentaire entraînant une erreur d'extraction compliquée d'une effraction du plancher du sinus.

Problèmes relationnels (2) portant essentiellement sur un manque de communication et d'information. Mais comme précédemment, plusieurs de ces plaintes sont infondées voire abusives. Plaintes pénale et ordinaire pour refus de déplacement lors d'une garde à l'hôpital public.

■ **Accidents d'explorations à visée diagnostique ou thérapeutique (23) :**

Injection de produit de contraste (3) : extravasation ; atteinte nerveuse au site d'injection.

Coronarographie : AVC (dossier impliquant également un cardiologue)

Embolisation de fistules artério veineuses (syndrome de Klippel - Trenaunay) par microsphères et Trombovar® (sodium tétradécyl sulfate) : ischémie aiguë de jambe avec syndrome des loges et paralysie du SPE.

Myéloscanner et discographie : spondylodiscite.

Arthroscanner (genou, épaule) (5) : sepsis.

Infiltration intra articulaire (cheville) : sepsis.

Biopsie du sein : pneumothorax.

Mammographie (4) : rupture ou déplacement d'une prothèse ; douleurs mammaires persistantes.

Echoendoscopie par voie vaginale (2) : saignement et/ou douleurs alléguées au décours de l'examen.

Biopsie prostatique : prostatite aiguë à colibacille compliquée d'une spondylodiscite au même germe (absence d'infection urinaire et examen pratiqué sous antibiothérapie prophylactique).
Erreur de produit lors d'une anesthésie locale pour biopsie du sein : injection de formol au lieu de Xylocaïne® (lidocaïne).

■ **Traumatismes corporels (13) :**

Lors de la réalisation d'un examen : (11) dont fractures de l'ethmoïde, de l'orbite, du poignet et du fémur chez une femme de 72 ans ; tassement de L4 ; fracture de la tête radiale ; du col du fémur ; du fémur ; contusion crânienne (3) avec lésion de la coiffe des rotateurs de l'épaule (2).

En dehors d'un examen (2) dont une fracture du poignet.

A noter qu'une patiente âgée de 74 ans, reconduite à sa cabine après une IRM pratiquée en fin de journée, avec la consigne de se rhabiller et d'attendre le compte rendu, y restera, après le départ du personnel et l'extinction des lumières, jusqu'au lendemain matin.

RADIOTHERAPIE

Les **288** radiothérapeutes sociétaires du Sou Médical - Groupe MACSF ont adressé **26** déclarations dont 17 pour les seuls radiothérapeutes libéraux, soit une sinistralité de 12,1 % (17/140) (1,4 % en 2006). Parmi elles, 2 plaintes pénales, 9 assignations en référé, 6 réclamations et 9 saisines d'une CRCI.

■ **Complications après irradiation (26) :**

Cancer de la prostate (8 dont 5 sériels) : rectite et cystite radiques (2) ; rectite (5) ; sténose urétrale et incontinence urinaire (état antérieur ?) ; *cancer du sein* (5) : tétraparésie (myélite radique D2-D5 ?) ; fibrose radique Gr III du creux axillaire avec lymphoedème et érysipèle du membre supérieur ; lymphoedème et douleurs neuropathiques du membre supérieur (plexite ?) ; dermatite avec œdème douloureux et persistant du sein.

Cancer du vagin (2) : douleurs coccygiennes avec incontinence anale (curiethérapie antérieure) ; rectite et vulvite.

Cancer de l'utérus (colpohystérectomie élargie avec curiethérapie) : fibrose rétropéritonéale avec insuffisance rénale terminale.

Cancer du rectum (2) : rectite : incontinence anale (après chirurgie d'exérèse précédée de radiothérapie).

Cancer du pharynx (2) : radionécrose ulcérée récidivante du sinus piriforme ; douleurs cervicales intenses entraînant une dépendance morphinique.

Synoviosarcome du tendon d'Achille : ostéoradionécrose avec amputation ultérieure au tiers moyen de jambe.

Malformation artérioveineuse cérébrale (femme de 33 ans) : fistule oesotrachéale attribuée à une erreur d'amplitude du champ d'irradiation - cure chirurgicale - décès par rupture brutale des gros vaisseaux du cou.

MEDECINE PHYSIQUE ET DE READAPTATION

7 déclarations dont 1 plainte ordinale, 1 assignation en référé, 2 réclamations et 3 saisines d'une CRCI.

Ces 7 déclarations concernent **la prise en charge la surveillance ou le traitement** dont 2 pour des complications survenues pendant la rééducation (luxation d'une prothèse totale de hanche nécessitant une réintervention compliquée d'une paralysie du SPE ; démontage de la fixation d'une luxation acromio-claviculaire au cours d'une mobilisation cervicale) et 2 autres réclamations essentiellement pour des problèmes relationnels.

RHUMATOLOGIE

Les **1 596** rhumatologues sociétaires du Sou Médical - Groupe MACSF ont adressé **34** déclarations, toutes par des libéraux. Parmi elles, 7 assignations en référé, 18 réclamations et 8 saisines d'une CRCI.

■ 7 concernent la **conduite diagnostique** dont méconnaissance d'une fracture de l'odontoïde consolidée en position vicieuse avec compression neurologique ; d'un schwannome intradural (paraplégie post opératoire) (dossier impliquant également un généraliste) ; d'un chondroblastome du col fémoral (diagnostic initial de kyste essentiel).

■ 10 mettent en cause la **prise en charge, la surveillance ou le traitement**, notamment après le décès d'une patiente séropositive atteinte d'une polyarthrite rhumatoïde (en fait, lié la gravité de l'état antérieur) ; pour des résultats jugés insuffisants (persistance de lombalgies après chirurgie du rachis) ou des séquelles post opératoires (algodystrophie) ou des prescriptions inadaptées (semelles orthopédiques aggravant les douleurs d'un patient atteint d'une maladie de Morton).

■ **Accidents médicamenteux :**

Salazopyrine[®] (sulfasalazine) : œdème de Quincke survenu trois mois après le début du traitement.

■ **Complications après diverses techniques à visée thérapeutique (14) :**

Nucléorhèse à l'Hexatrione[®] (triamcinolone) (1989) : douleurs persistantes rapportées à des calcifications discales.

Infiltration du nerf d'Arnold : tétraplégie.

Infiltration épidurale (3) dont spondylodiscite ; brèche durale avec syndrome d'hypotension du LCR.

Infiltration articulaire (6) : arthrite septique (5 dont épaule 3 et genou 2) ; douleurs séquellaires après trois infiltrations du genou réalisées en un mois.

Infiltration pour syndrome du canal carpien : rupture du tendon fléchisseur du 5^{ème} doigt.

Infiltration pour tendinite du moyen fessier : abcès nécessitant un drainage chirurgical.

Manipulations vertébrales lombaires pour sciatique : syndrome de la queue de cheval quelques heures plus tard, non régressif après la chirurgie.

■ **Traumatisme corporel**

Ecrasement du 3^{ème} doigt sur la table d'examen.

STOMATOLOGIE

Les **602** stomatologues sociétaires du Sou Médical - Groupe MACSF ont adressé **80** déclarations dont 79 pour les seuls stomatologues libéraux, soit une sinistralité de 14,8 % (79/532) (11,7 % en 2006). Parmi elles 1 plainte ordinale, 5 assignations en référé, 73 réclamations et 1 saisine d'une CRCI.

■ **Actes de chirurgie dentaire (70) :**

- 31 mises en cause **de la qualité des soins dentaires ou des prothèses réalisées** dont 8 après des travaux d'implantologie et 6 après des travaux d'orthodontie.

- Complications :

Extraction de dent de sagesse (26) dont atteinte du nerf alvéolaire inférieur ou du nerf lingual (13) ; fracture de la mandibule (5) ; luxation de la mâchoire ; cellulite faciale ; erreur d'extraction (2) ; brûlure labiale ; bris dentaire (2).

Autres extractions (6) : atteinte du nerf alvéolaire inférieur (3) ; sepsis ; erreur d'extraction (2) ; bris dentaire.

Travaux d'implantologie : atteinte du nerf alvéolaire inférieur.

Anesthésie générale (2) : choc anaphylactoïde après injection de *Célocurine*[®] (suxaméthonium) (AG pour extraction de dents de sagesse) : EVC.

■ Chirurgie maxillo faciale (10) :

Ostéotomie maxillaire de propulsion pour dysmorphie faciale : impossibilité technique de réalisation - chirurgie mandibulaire de recul réalisée.

Ostéotomie bi maxillaire : mauvais résultat allégué.

Ostéotomie mandibulaire pour rétrognathisme : atteinte du nerf alvéolaire inférieur.

Réintervention pour *reconstruction après fracture du plancher orbitaire* (sepsis compliquant la première intervention) : exophtalmie avec ascension du globe oculaire.

Ablation d'un kyste de la joue sous anesthésie locale : sepsis et paralysie faciale.

Cure de sinusite maxillaire : sepsis avec fistule nécessitant une réintervention entraînant la perte de la dent 26.

Recouvrement d'une récession gingivale : échec.

Greffe gingivale : sepsis.

A noter une assignation après l'exérèse large d'une ulcération qualifiée de « carcinome muco épidermoïde » avec sacrifice de l'os palatin chez une femme de 32 ans atteinte d'anorexie mentale - intervention pratiquée après la lecture mais avant la relecture de la lame - fistule bucco-sinusienne post opératoire - absence de confirmation de la nature cancéreuse lors de la relecture (lésion d'origine traumatique).

CHIRURGIENS-DENTISTES**

Les **25 091** chirurgiens-dentistes sociétaires du Sou Médical - Groupe MACSF et du contrat groupe CNSD (Confédération Nationale des Syndicats Dentaires) ont adressé **1 051** déclarations en 2007 soit une sinistralité de 4,19 %.

** Rubrique rédigée par le Dr Philippe POMMAREDE, chirurgien-dentiste expert-conseil, le Sou Médical - Groupe MACSF.

■ **Hors implantologie (974 déclarations) :**

- 547 litiges prothétiques :

113 déclarations concernent des prothèses amovibles totales ou partielles.

405 portent sur la réalisation de prothèses scellées : couronnes, bridges, inlays, onlays, soit inadaptées sur le plan prothétique, inesthétiques ou fracturées, soit devant être déposées en raison de soins sous jacents endodontiques ou coronaires défectueux, d'infections, de fractures ou perforations radiculaires des dents piliers ou de problèmes divers.

29 concernent des prothèses mixtes : scellées + amovibles avec crochets ou attachements.

- 315 complications diverses suite à des soins dentaires et chirurgicaux :

52 contestations portent sur la qualité des soins : obturations amalgames ou composites, obturations canalaires incomplètes, échecs d'extraction, apex résiduels ...

16 infections consécutives à des soins : abcès, cellulites, kystes récidivants, suspicion d'endocardite d'Osler d'origine dentaire, d'infection nosocomiale et d'une infection ostéo articulaire à distance au niveau d'une prothèse de hanche.

10 litiges concernent exclusivement des actes de parodontologie ou l'absence de diagnostic de maladie parodontale.

10 suspicions d'allergie : aux antibiotiques, aux anti inflammatoires, au métal (Nickel), à la résine ou à un anesthésique.

24 conséquences d'anesthésie et suites opératoires. Il s'agit pour l'essentiel : de sections nerveuses avec paresthésies ou hypoesthésies du nerf alvéolaire inférieur (10) et du nerf lingual (7) consécutives à des extractions de dents de sagesse ou molaires mandibulaires, de luxations de la mandibule, de trismus et craquements articulaires secondaires, de réactions diverses : lipothymies, crise de tétanie, céphalées, nécrose tissulaire après anesthésie locale.

25 erreurs d'extractions (16) ou de diagnostic (9).

5 fractures dentaires coronaires ou radiculaires de dents voisines de la dent soignée.

4 fractures osseuses mandibulaires lors d'actes chirurgicaux.

20 effractions et lésions du sinus maxillaire avec : 5 créations de communication bucco-sinusienne (CBS) lors d'actes de chirurgie buccale et projections d'apex ou de racines dans le sinus, 14 dépassements de pâte canalair ou de gutta, avec survenue de différentes complications de type infectieux, sinusite, aspergillose.

26 dépassements réalisés lors d'obturations canalaires ont entraîné des complications de type : paresthésies ou hypoesthésies du nerf alvéolaire (17), douleurs et infections (9).

87 fractures d'instruments (contre 66 en 2007), dont 85 instruments canalaires et 2 fractures diverses : aiguille à anesthésie, disque ; il faut noter, cette année encore, la trop forte proportion des fractures

d'instruments rotatifs d'endodontie en Nickel Titane dues à leur fragilité et au non-respect de leur protocole d'utilisation.
36 faux canaux ou perforations radiculaires de dents qui n'ont pas fait ensuite l'objet de prothèses fixées (17 en 2005).

- 39 dommages corporels et divers :

7 accidents corporels divers liés à l'utilisation du fauteuil, du matériel ou des produits dentaires, dont une chute du bras d'un appareil radiologique et 3 projections de produits dans les yeux.

5 brûlures de la joue ou de la lèvre.

9 coupures de la muqueuse, la joue, la langue, la lèvre et du plancher buccal.

2 chutes de patient.

13 ingestions d'inlays-core, couronnes, pivots, tire nerf, d'un bridge de 3 éléments, de fraises dentaires, d'instruments endodontiques...

4 inhalations de couronne ou inlay-core, foret, d'un crochet.

4 déclarations de décès avec recherche de responsabilité consécutive à : une extraction dentaire de 13, une hépatite d'origine herpétique non diagnostiquée, une leucémie non diagnostiquée par plusieurs intervenants dont un chirurgien-dentiste, une endocardite avec abcès cérébraux 2 mois après des actes de parodontologie.

7 déclarations diverses dont 2 plaintes de patients devant le Conseil Régional de l'Ordre.

1 déclaration de mise en cause de la responsabilité civile exploitation et employeur.

4 défauts de garantie contractuelle : les praticiens n'étaient pas assurés pour les actes pratiqués.

- 73 litiges en orthodontie :

Augmentation assez significative des déclarations : 52 en 2004, 69 en 2005, 63 en 2006.

53 déclarations concernent : des mises en cause du plan de traitement retenu, de la qualité du traitement réalisé avec des résultats esthétiques ou fonctionnels non-conformes aux attentes, des récives de malpositions, l'apparition de troubles articulaires ou de DAM, la survenance de problèmes parodontaux consécutifs au traitement ODF avec lésions gingivales ou lyses osseuses ...

Après avoir interrompu son traitement au bout d'un semestre, un patient reproche à son ancien praticien, 12 ans après, le résultat insatisfaisant du traitement orthodontique réalisé à l'époque.

De même 18 ans après la fin d'un traitement ODF, la patiente, devenue avocat, reproche une détérioration de son état bucco dentaire et une récive.

7 déclarations de résorptions radiculaires.

9 suspicions de mortification, apparitions de caries, déminéralisations ou lésions coronaires.

1 erreur de prescription d'extraction et 3 défauts de respect des modalités d'entente préalable.

■ **En implantologie et comblement de sinus (77 déclarations)** (58 en 2004, 76 en 2005, 85 en 2006) :

28 déclarations portent sur des problèmes exclusivement liés à la chirurgie implantaire :

péri implantites, absence ou défaut d'ostéointégration, douleurs, infections, communications bucco sinusiennes (CBS), sinusites, échecs de greffes osseuses ou de soulèvements de sinus, lésions du nerf alvéolaire (5) avec perte de sensibilité ou paresthésies, (ces dernières sont liées pour l'essentiel à une absence de précaution ou de mesure radiologique pré opératoire).

27 concernent exclusivement les prothèses sur implants : inadaptation, esthétique, fractures de bridges, de la partie céramique de couronnes ou bridges, descellements, fracture de la vis implantaire ou de connexion, problèmes avec les prothèses amovibles sur implants.

20 mettent en cause à la fois la phase chirurgicale et la réalisation prothétique.

A noter 2 déclarations de fracture d'implants.

SAGES-FEMMES

Les **13 196** sages-femmes sociétaires du Sou Médical - Groupe MACSF ont adressé **12** déclarations soit une sinistralité de 0,09 % (0,14 % en 2006).

■ 9 déclarations concernent des **accidents chez l'enfant**.

- *Décès à la naissance* (7).

- *Séquelles neurologiques graves (IMC)* (1).

Le plus souvent après SFA (3) mais aussi chorioamniotite, infection fœto maternelle, dystocie des épaules (2) ... Dans 1 cas, le décès à J4 est la conséquence d'une hémorragie cérébrale que les parents imputent à un traumatisme au bloc.

- *Paralysie du plexus brachial* (dystocie des épaules).

■ Plainte ordinaire d'une patiente ayant accouché à domicile alors que notre sociétaire l'avait examinée 8 heures auparavant et l'avait renvoyée chez elle (aucun préjudice pour la mère ou l'enfant).

INFIRMIERS (ERES)

Les **60 776** infirmiers (ères) sociétaires du Sou Médical - Groupe MACSF ont adressé **20** déclarations soit une sinistralité de 0,03 % (0,05 % en 2006).

■ 3 concernent la **prise en charge et/ou la surveillance** assurées par nos sociétaires IDE : décès (2) après chute du brancard (box d'attente du service des urgences) et défenestration (patient atteint de maladie d'Alzheimer) ; réclamation pour une réhospitalisation

jugée abusive devant les difficultés de mise en œuvre à domicile des soins prescrits lors de la sortie de l'hôpital (état veineux, matériel, ...).

■ 7 mises en cause à propos des conditions de réalisation
d'injection médicamenteuse : hypoglycémie par excès de la dose d'insuline injectée (coma de 3 jours - décès 3 semaines plus tard) ; injection IV (au lieu de IM) ; dose insuffisante ; manque d'asepsie ; mauvaise conservation du médicament.

■ **Complications** après divers actes infirmiers (4) :
Injection SC : abcès nécessitant un drainage chirurgical.
Prélèvement veineux (3) : hématome ; douleurs séquellaires (2)

■ **Traumatismes corporels (4)** :
4 *chutes* dont 3 survenues à domicile (fracture du col du fémur et de la cheville ; traumatisme de l'épaule) et 1 au cabinet (traumatisme d'une épaule récemment opérée entraînant une réintervention).

MASSEURS-KINESITHERAPEUTES

Les **19 835** masseurs-kinésithérapeutes sociétaires du Sou Médical - Groupe MACSF ont adressé **55** déclarations soit une sinistralité de 0,28 % (0,35 % en 2006).

■ Mise en cause pour **retard diagnostique** d'une paraplégie constatée à J4 d'une intervention pour kyste du cône médullaire. Non constatation d'un défaut de réalisation d'attelles de nuit de Perlstein que les experts rendent responsable d'un retard de guérison de pieds bots varus équins chez un enfant de 5 ans.

■ 14 concernent **la qualité des soins délivrés**, leur reprochant leur inefficacité et même d'être responsables d'une aggravation de la symptomatologie antérieure, notamment douloureuse.

■ **Accidents** au cours de divers traitements de rééducation (34).
Décès par *noyade* au cours d'une séance de balnéothérapie.
Fracture (9) dont côtes, col du fémur (2), tibia, humérus (2), poignet (3).
Autres traumatismes (16) dont dissection de l'artère vertébrale ; paraplégie ; récurrence de hernie discale ; entorse du genou (prise en charge pour SEP depuis 38 ans - amputation au tiers inférieur de cuisse après de multiples complications) ; luxation (épaule, rotule) ; hémiarthrose avec distension du ligament croisé antérieur ; ulcère cornéen par remontée d'un corps flottant ... mais plusieurs de ces mises en cause ne sont pas fondées voire abusives.

Brûlures (8) par électrothérapie (4), ionisation (2), enveloppement chaud et compresse chauffante.

■ **Traumatismes corporels** (5) : 4 *chutes* dans les locaux professionnels avec fracture du col du fémur, de la cheville ou luxation sacro-coccygienne ; contusion cervicale par *chute d'objet* (paravent)

PEDICURES-PODOLOGUES

Les **4 734** sociétaires pédicures-podologues du Sou Médical - Groupe MACSF ont adressé **9** déclarations soit une sinistralité de 0,19 % (0,22 % en 2006).

■ 3 mises en cause pour **défaut de réalisation** d'orthèses interdigitales et de semelles orthopédiques (2). Dans un cas, la réclamation est essentiellement motivée par des problèmes relationnels.

■ **Complications** (6) : amputation du 4^{ème} orteil après des soins de podologie chez un diabétique (imputabilité ?) ; infection locale rapidement régressive (2) ; plaie non infectée (3).

AUTRES PROFESSIONS PARAMÉDICALES

4 déclarations :

Orthoptiste (2) : mise en cause pour violation du secret professionnel ; erreur de prescription de prismes.

Audioprothésiste : adhérence au tympan de la pâte utilisée lors d'une prise d'empreinte en vue d'une prothèse auditive - nécessité d'une extraction sous AG.

Orthophoniste : traumatisme corporel (blessure d'un adolescent à la suite de la chute d'une vitre cassée du cabinet).

CLINIQUES

Les cliniques assurées par le Sou Médical - Groupe MACSF ont adressé **9** déclarations.

■ **Accidents engageant a priori la responsabilité d'un chirurgien de l'établissement** (et non de la clinique) (1).

■ **Accident obstétrical** (2) dont l'un lors d'une grossesse gémellaire (décès de la mère et des enfants).

■ **Infections qualifiées de nosocomiales** par les plaignants (4) dont chirurgie de la cataracte (3 accidents sériels) et chirurgie esthétique (1).

■ **Domages corporels** (2)

Brûlure de la fesse lors d'une biopsie du col utérin.

Chute en descendant de la table d'examen.

CENTRES DE TRANSFUSION SANGUINE

Les centres de transfusion sanguine antérieurement assurés par le Groupe MACSF ont adressé **11** déclarations (5 en 2006).

Mise en cause de leur responsabilité à la suite de contamination par le VHC attribuée à l'administration de produits sanguins dans la période 1978-1983. Dans deux cas il s'agit de patients hémophiles porteurs connus du VIH.

VETERINAIRES***

Les **2 137** Vétérinaires assurés au Sou Médical - Groupe MACSF ont adressé **179** déclarations soit une sinistralité de 8,3 % (6,7 % en 2006).

Domages causés à l'animal (174) :

■ **Bovins (108) :**

- **29 décès d'un bovin après des soins** (hors intervention chirurgicale) dont : 8 suite à une injection (y compris anesthésie). Dans un cas, il s'agit d'un éleveur qui ne peut capturer deux vaches qui menacent de traverser l'autoroute. Le vétérinaire, appelé à la rescousse en urgence, procède à la télé anesthésie des deux bêtes en envoyant, à l'aide d'un fusil hypodermique, une flèche contenant un mélange de sédatif lyophilisé et d'un anesthésique. La difficulté est que le vétérinaire ne connaît pas le poids de l'animal et ne peut juger que grossièrement de la dose anesthésique à injecter et que la zone recherchée n'est pas facile à atteindre, la flèche pouvant « tomber sur un os », le liquide ne se répandant alors pas dans l'organisme de la bête. Nouveau « tir » du vétérinaire et les deux vaches meurent victimes d'un surdosage.

Un vétérinaire procède à la castration d'un bovin à la pince de Burdizzo. Par la suite, l'animal est envoyé à l'abattoir. Le vétérinaire sanitaire observe que l'animal est mal castré. La

*** Rubrique rédigée par Jean François KLEIN, juriste, le Sou Médical - Groupe MACSF

carcasse est classée « taureau » d'où une moins value pour l'éleveur en raison de la baisse du prix de la viande.

Un autre dossier concerne un taureau qui est retrouvé blessé au pré. Le vétérinaire délivre un certificat pour abattage et vente mais omet d'indiquer l'heure de la blessure contrairement à l'arrêté du 9 juin 2000 exigeant la mention de la date et de l'heure. L'inspecteur sanitaire ordonne l'euthanasie et l'incinération de l'animal. L'éleveur réclame l'indemnisation de son préjudice (perte de valeur bouchère).

3 dossiers de déclassements de carcasse à l'équarrissage.

- 79 décès d'un bovin après une intervention chirurgicale dont :

32 suite à une césarienne ; 25 après vêlage (17 vaches, 2 veaux, 6 vaches et veaux ensembles) ; 6 suite à une castration ; 5 vaches suite à un drenchage.

■ Canins (54) :

Sous cette dénomination sont visés les chiens mais également les chats et autres animaux de compagnie (pas de dossier avec les nouveaux animaux de compagnies (Nac) en 2007).

- Réclamation suite aux soins prodigués :

25 décès d'un chien/chat en dépit des soins prodigués (guérison non obtenue).

Trois dossiers concernent le protocole d'admission d'un animal en Angleterre dénommé « Pet Travel Schème ». Le Royaume - Uni a imposé des exigences supplémentaires à celles imposées par le passeport européen ce qui valu à trois chats d'être « refoulés » d'Angleterre en 2007: le premier pour non - administration d'un traitement antiparasitaire contre les tiques et le ténia dans le créneau de 24 à 48 heures avant l'heure exacte du passage à la frontière, le deuxième pour erreur de transcription du numéro d'identification du chat sur son passeport et le troisième pour non respect du délai entre la réalisation du vaccin antirabique et le voyage vers l'Angleterre.

Surdité de chiots attribuée à un surdosage médicamenteux chez leur mère. L'éleveur présente une chienne et 2 de ses 5 chiots en consultation pour diarrhée. Le sociétaire prescrit des antibiotiques (Gentamycine) mais se trompe dans la prescription (10 fois la dose préconisée). De plus, l'ordonnance ne fixe pas la durée du traitement. Origine iatrogène ou génétique (le père des chiots est également sourd) ?

Deux dossiers de défaut de contention de l'animal avec chute de la table d'examen, dont une chute d'un teckel ayant entraîné son euthanasie suite à une paralysie de l'arrière train.

Une incinération collective d'un chien alors que le propriétaire demandait une crémation individuelle (présentation par avocat d'une réclamation pour préjudice moral du propriétaire du chien).

Une plainte ordinale (classée sans suite) reprochant au vétérinaire d'avoir éconduit une cliente au motif qu'il n'ouvrait sa clinique le

samedi après midi qu'à sa clientèle habituelle en l'invitant, un peu vivement, à consulter le vétérinaire de garde.

- **Réclamations après une intervention chirurgicale (21), dont :**
9 dossiers suite à une stérilisation dont échec de stérilisation ou mort de l'animal après stérilisation (8) ; oubli de compresse (1).

■ **Équins (12), dont :**

- 4 décès suite à une **injection** (intra musculaire ou lors d'une anesthésie).

- Mise en cause après **examen d'un cheval** en vue d'une vente. L'acquéreur sollicite un examen vétérinaire de la jument en vue de la transaction. Le compte-rendu fait par le vétérinaire mentionne, au paragraphe morphologie- symétries tares, « jument cagneuse sur os canon antérieur gauche face interne froid » sans plus amples précisions. Après l'achat, l'acquéreur sollicite un nouveau rapport d'expertise d'un autre vétérinaire lequel conclut que la jument est « limite infirme ». La propriétaire assigne le vendeur et le premier expert ayant examiné l'animal en remboursement de la somme payée pour cette jument.

- 7 dossiers de mise en cause du vétérinaire suite à des **soins prodigués** dont 1 décès par hémorragie après une castration par bistournage.

Dommages corporels subis par des tiers (5) :

Chutes à l'entrée de la clinique vétérinaire (2).

Griffure de la propriétaire par son propre chat lors de soins (3).

DOMMAGES MATÉRIELS

Les déclarations pour dommages matériels (perte, vol, détérioration d'objets divers) sont au nombre de **154** dont 47 adressées par des sociétaires médecins et 107 par des sociétaires non médecins, avec la répartition suivante :

■ **Sociétaires médecins :** gynécologue (1), généralistes (25), dermatologue (1), ophtalmologistes (7), ORL (2), pédiatres (2), angiologue (1), radiologues (4), rhumatologues (4).

■ **Sociétaires non médecins :** chirurgiens-dentistes (37), infirmier(ère) (42), masseurs-kinésithérapeutes (23), aides-soignantes (2), opticiens (2), vétérinaire (1).